ISSN: 0327-6945

REVISTA ARGENTINA DE Cirugía Plástica

Publicación de la Sociedad Argentina de Cirugía Plástica, Estética y Reparadora

Asociación Médica Argentina

Volumen XXI | Número 2 | Año 2015

Comisión Directiva
SACPER - 2015

Presidente
Dr. Javier J. Vera Cucchiaro

Vicepresidente
Dr. Rubén E. Rosati

Secretario General
Dr. Alberto J. Abulafia

Prosecretario
Dr. Pedro H. Bistoletti

Tesorero
Dr. Raúl Tolaba

Protesorero
Dr. Aldo G. Minnozzi

Secretario de Actas
Dr. Gustavo Abrile

Director de Publicaciones
Dr. Ramiro L. González Oliva

Subdirector de Publicaciones
Dr. Federico Flaherty

Vocales Titulares
Dr. Fabián E. Cortiñas
Dra. Patricia E. Ahualli
Dra. M. Laura Da Costa Firmino
Dr. Edgardo A. Raggi

Vocales Suplentes
Dr. Gustavo A. Chajchir
Dr. Juan M. Seren
Dr. Mario G. Sosa
Dr. Joaquín A. Pefaure

Presidente anterior
Dr. Francisco J. Famá

Capítulos, Comisiones y Comités
Año 2014

Capítulos
Cirugía Estética
Dr. Fernando Tuccillo
Quemados
Dra. Iris Blanco
Cirugía Maxilofacial
Dr. Santiago Goñi
Cirugía Infantil
Dr. Rubén Aufgang
Miembros, Mano y Microcirugía
Dr. Federico Flaherty
Mamas
Dr. Gustavo Abrile
Procedimientos complementarios mininvasivos en Cirugía Plástica
Dr. Luis Heredia
Medicina Regenerativa y Cicatrización de Heridas
Dr. Tito Leoni

Comisión de Docencia e Investigación
Coord.: Dr. Justo La Torre Vizcarra
Dr. Pedro Bistoletti
Dr. Oscar Zimman
Dr. Alberto Abulafia

Comisión de Educación Médica Continua
Pte.: Dr. Francisco Jorge Famá
Coord.: Dr. Julio Cianflone
Dr. Ricardo Losardo
Dr. Enrique Gagliardi
Dr. Ernesto Moretti
Dr. Pedro Dogliotti
Dr. Héctor Lanza

Comité de Ética
Sala 1: Dr. Víctor Vassaro
Dr. Rodolfo Ferrer
Dr. Ernesto Moretti
Sala 2: Dr. Alfredo Santiago
Dr. Carlos Perroni
Dr. Juan Carlos Seiler

Comisión Informática
Coord.: Dr. Aníbal Mira Roso
Dr. Ramiro González Oliva (Director y Subdirector de Publicaciones)
Respuesta de e-mails
Dr. Francisco Famá
Asesor de página web
Dr. Aldo Minnozzi

Comisión de Asuntos Legales
Coord.: Dr. Ramiro González Oliva
Dr. Patricio F. Jacovella
Dr. Eduardo Marchioni

Junta Electoral
Dr. Manuel Viñal
Dr. Guillermo Flaherty
Dr. Carlos Zavalla

Consejo de Relaciones Internacionales de la SACPER
Coord.: Dr. Jorge Herrera
Dr. Juan C. Rodríguez (IPRAS)
Dr. Jorge Buquet (Cono Sur)
Dr. Omar Ventura (Cono Sur)
Dra. M. Cristina Picón (ISAPS))

Comisión de Acreditación de Unidades Docentes
Coord.: Dr. Ricardo Yohena
Dr. Walter Servi
Dra. Paulina Iwanyk

Comisión de la Especialidad Ad-hoc (Asoc. Arg. de Cirugía)
Dr. Esteban Elena
Dr. Carlos Sereday
Dr. Daniel Castrillón

Comité de Recertificación
Presidente:
Dr. Julio Luis Cianflone
Secretario:
Dr. Jorge Alberto Herrera
Vocales:
Dr. Jorge Alberto Buquet
Dr. Alfredo J. Pardina
Dr. Manuel Viñal
Dr. Pedro Luis Dogliotti
Rep. de Comisión Directiva:
Dr. Carlos Sereday

Comisión del Centro de Referencia y Contrarreferencia para el Tratamiento de las Fisuras Labioalveolopalatinas
Asesor
Dr. Rodolfo Ramón Rojas
Director General
Dr. Carlos Alberto Perroni
Coordinadora de Campaña
Dra. Martha Mogliani
Coordinadora Científica
Dra. Paulina Iwanyk
Secretaria
Dra. Mirta Susana Moreno
Tesorero
Dr. Daniel Castrillón (SACPER)
Relaciones Públicas
Dr. Sergio Marcelo Polichela
Representantes Regionales
Buenos Aires: Dra. Mirta Moreno
La Plata: Dr. Carlos Perroni
Nordeste: Dr. Dante Masedo
Tucumán: Dr. Miguel Corbella
San Juan: Dra. Inés Garcés
La Rioja: Dr. Aníbal Ojeda
S. del Estero: Dra. Carolina Cramaro
Rosario: Dr. Guillermo Iturraspe

Comisión de Admisión de Trabajos a Premio
Vicepresidente SACPER
Dr. Javier Vera Cucchiaro
Secretario General SACPER
Dr. Carlos Sereday
Prosecretario General SACPER
Dr. Alberto Abulafia

Comisión Asesora de Congresos
Dr. Juan Carlos Seiler
Dr. Hugo Bertone
Dr. Adalberto Borgatello
Dr. Pedro Dogliotti
Dr. Enrique Gagliardi
Dr. Horacio García Igarza

Comisión de Defensa del Ejercicio Profesional
Dr. Héctor Lanza
Dra. Noemí Cardozo
Dr. Carlos Zavalla

Comisión de Prensa y Difusión
Representante de Comisión Directiva
Dr. Francisco Famá

Videoteca
Dr. Eduardo Marchioni

Relaciones con Filiales
Dr. Javier Vera Cucchiaro

Parlamentario
Dr. Eduardo Errea

Comité de Redacción
Año 2014

Editora
Dra. Martha O. Mogliani

Coeditora
Dra. Lucila Victoria Mangas

Comité Editor
Cirugía Estética: Dr. Abel Chajchir
Cirugía Maxilofacial: Dr. Carlos Perroni
Quemados: Dr. Hugo Bertone
Cirugía Pediátrica: Dra. Paulina Iwanyk
Miembros, Mano y Microcirugía:
Dra. Elina Ares de Parga
Cirugía Oncológica:
Dr. Ricardo Losardo
Reconstructiva y Estética de Mamas:
Dr. Enrique Gagliardi
Investigación:
Dr. Pedro Dogliotti

Secretario de Redacción
Dra. Aníbal Mira Roso

Presidente Comité de Redacción
Dr. Fortunato Benaim (Cirujano Maestro)

Comité de Redacción
Dr. Ulises De Santis
(Cirujano Maestro)

Consejo Consultor Nacional
Dr. Alberto Albertengo
(Cirujano Maestro)
Dr. Luis Inchaurraga
(Cirujano Maestro)
Dr. Osvaldo Orduna
(Miembro Honorario Nacional)

Autoridades de Regionales
Año 2014

1) Región Buenos Aires (Ciudad Autónoma de Buenos Aires y Provincia de Buenos Aires)
· Sociedad de Cirugía Plástica de Bs. Aires
Santa Fe 1611 3º Piso - (1060) Ciudad Autónoma de Buenos Aires
Tel: 4816-3757 / 0346 Fax. 4816-0342
info@scpba.org.ar
Presidente: Dr. Juan Carlos Rodríguez

2) Región La Plata (Ciudad de La Plata)
· Sociedad de Cirugía Plástica de La Plata
Calle 50 - Nº374 (e/2 y 3) - (1900) La Plata
Tel: (0221) 422-5111
E-mail: scirplasticalaplata@hotmail.com
Presidente: Dr. Santiago Goñi

3) Región Mar del Plata (Cdad de Mar del Plata)
· Sociedad de Cirugía Plástica de Mar del Plata
Güemes 2968 (7600) Mar del Plata
Tel: (0223) 486-2068 Fax: (0223) 486-2068
Presidente: Dra. Jorgelina V. Peláez

4) Región Rosario y Litoral (Provincias de Santa Fe y Entre Ríos)
· Sociedad de Cirugía Plástica de Rosario
Santa Fe 1798 (2000) Rosario
Tel: (0341) 421-0120 / 447-1143
Fax: 425-9089
e-mail: sccmr@cimero.org.ar
www.scperr.com.ar
Presidente: Dr. Néstor Fabián Paul

5) Región Córdoba y Centro (Provincias de Córdoba, San Luis y La Pampa)
· Sociedad de Cirugía Plástica de Córdoba
Ambrosio Olmos 820 - (5000) Córdoba
Tel: (0351) 46-04313
e-mail: cirmecba@infovia.com.ar
Presidente: Dr. Pablo Reartes

6) Región Nordeste (NEA) (Provincias de Chaco, Corrientes, Formosa y Misiones)
· Sociedad de Cirugía Plástica del Nordeste
Av. 3 de Abril 869 (3400) Corrientes
Tel: (03783) 435-122
Presidente: Dr. Jorge Rubén Ferreyra

7) Región Noroeste (NOA) (Provincias de Tucumán, Salta, Jujuy, Catamarca y Santiago del Estero)
· Sociedad de Cirugía Plástica del NOA
· Sociedad de Cirugía Plástica de Tucumán
Pje. Martínez Suviría 3481 (4000) Tucumán
Presidente: Dra. Susana Paredes

8) Región de Cuyo (Provincias de San Juan, Mendoza y La Rioja)
· Sociedad de Cirugía Plástica de Mendoza
Olegario V. Andrade 496 (5500) Mendoza
Tel: (0261) 4286844 Fax: (0261) 4286247
Presidente: Dr. Luis Sananes

9) Región Patagónica (Provincias de Neuquén, Río Negro, Chubut, Santa Cruz y Tierra del Fuego)
Presidente: Dr. Mario Gustavo Sosa

REGISTRO PROPIEDAD INTELECTUAL
Expediente Nº 687144.
Inscripta en el Boletín de OPS/OMS.
ISSN: 0327-6945

Los trabajos de esta Revista se incluyen en la BASE DE DATOS MÉDICA LILACs, en la SOCIEDAD IBEROAMERICANA DE INFORMACIÓN CIENTÍFICA (Buenos Aires, Argentina).

La *Revista Argentina de Cirugía Plástica* es una publicación de la Sociedad Argentina de Cirugía Plástica, Estética y Reparadora.
Comité de Redacción: Dra. Martha Mogliani. Av. Santa Fe 3401 17º C.
E-mail: revistaargcirplas@fibertel.com.ar

Producción editorial, comercial y gráfica

Publicaciones Latinoamericanas s.r.l.
Piedras 1333 2° C (C1240ABC) Ciudad Autónoma de Buenos Aires | Argentina
tel./fax (5411) 4362-1600 | e-mail info@publat.com.ar | http://www.publat.com.ar

Sumario

40

EDITORIAL
Vivir

Martha O. Mogliani

41

Variantes colgajo dorsal ancho en reconstrucción mamaria

Joaquín Pefaure, Rodrigo Ibarra, Federico Coló, Marcelo Mackfarlane

46

Gigantomastia juvenil. Hipertrofia virginal. Presentación de caso clínico

Gaspar A. Marcello, Antonio Miro, Marisa Dipasquale

51

Reconstrucción de la mama: ¿qué hacer cuando la reconstrucción primaria falla?

Ricardo P. Botache, Silvina Pontecorvo, Agustina Chidichimo

57

Reconstrucción axilar mediante colgajos en secuelas de quemadura

Depasquale C, Abrile G, Quiroz Leandro, Olivier R, Vega F, Ojeda V

63

Comentario del 45° Congreso Argentino de Cirugía Plástica

Ricardo P. Botache, Silvina Pontecorvo, Agustina Chidichimo

64

Noticias SACPER y Regionales

67

Reglamento de Publicaciones

Vivir

Cuántas veces nos cuestionamos la velocidad, la falta de tiempo, cómo vivimos, con presiones internas y externas, exigencias, la mayoría de las veces autoimpuestas.
La mayor parte de nuestro tiempo la dedicamos a "tener" en lugar de "ser", pagando muchas veces con la pérdida de salud por estrés e involucramos a la familia en esta maraña de acciones veces inconexas que nos llevan más a las pérdidas que a las ganancias.
Imaginémonos por un momento que nos vamos a iniciar en el "running"... ¿correríamos el primer día 4 o 5 km? Seguro que no, tendríamos temor a los calambres, taquicardia, agitación, etc. Y comenzaríamos de a poco, cada día iríamos alargando las distancias a recorrer, afianzando nuestra seguridad y bienestar.
Por eso, al quejarnos de cómo vivimos, deberíamos hacernos una pregunta: ¿Cómo deberíamos vivir? Y esta pregunta implica más allá de las costumbres y hábitos cotidianos.
Podemos decir que la respuesta la encontraríamos en los valores, en las reglas de convivencia sintiendo que todos debemos ser un fin en nosotros mismos y que no somos un medio dentro de las circunstancias que nos rodean.
Tenemos que ir por la vida paso a paso, sabiendo y asumiendo que andar por los caminos que nos toca muchas veces es duro y otras veces nos llenan de felicidad.

Dra. Martha O. Mogliani
Editora

Variantes colgajo dorsal ancho en reconstrucción mamaria

Joaquín Pefaure[1], Rodrigo Ibarra[1], Federico Coló[1], Marcelo Mackfarlane[1]

RESUMEN

Introducción. El colgajo dorsal ancho es un método efectivo para reconstrucción mamaria tanto en forma inmediata como tardía. Diversas variantes pueden realizarse en cuanto al diseño y elevación del colgajo dorsal. El propósito del siguiente trabajo es presentar nuestra experiencia con la utilización del colgajo dorsal y sus variantes.

Métodos. Se presenta un estudio retrospectivo de 87 casos en los que se realizó reconstrucción mamaria con colgajo dorsal en el período comprendido entre abril de 2011 y diciembre de 2013. De los casos presentados, en 75 (86%) la reconstrucción mamaria fue inmediata. En 45 casos (51%) se utilizó el colgajo dorsal miocutáneo reducido, en 14 (16%) se utilizó el colgajo dorsal miocutáneo con expansor tisular, en 14 (16%) se utilizó colgajo dorsal miocutáneo extendido, en 4 (5%) se utilizó el colgajo dorsal perforante, en 7 (8%) se utilizó colgajo dorsal ancho libre contralateral y en 3 (4%) se utilizó colgajo dorsal asociado a otro colgajo libre.

Resultados. Se realizaron 87 casos en 81 pacientes (en 6 pacientes de manera bilateral). La vitalidad del colgajo fue completa en 85 casos. La complicación mayor, sufrimiento distal del colgajo, se presentó en 2 casos y en ambos el colgajo fue extendido. Complicaciones menores: seroma en 30 casos (34 %), celulitis en 6 casos (7%), dehiscencia de la cicatriz en 3 casos (4%) y secuela cicatriz hipertrófica en 14 casos (16%).

Conclusiones. El colgajo dorsal ancho miocutáneo permite un aporte de tejido vascularizado en casos de déficit cutáneo en la región anterior de tórax. Por otro lado, permite una combinación de variantes adecuada a cada caso.

SUMMARY

Introduction. The wide dorsal flap is an effective method for breast reconstruction immediately so as late. Different variants can be made in the design and dorsal flap elevation. The purpose of this paper is to present our experience with the use of the dorsal flap and its variants.

Methods. A retrospective study of 87 cases in which breast reconstruction was performed with dorsal flap in the period between April 2011 and December 2013. Of the cases presented, in 75 (86%) was immediate breast reconstruction is presented. The small dorsal myocutaneous flap in 14 (16%) used the dorsal myocutaneous flap tissue expander was used in 45 cases (51%), in 14 (16%) was used flap extended dorsal myocutaneous in 4 (5%) perforating dorsal flap was used in 7 (8%) it was used flap contralateral dorsal clear width and 3 (4%) dorsal flap associated with another free flap was used.

Results. 87 cases were performed in 81 patients (6 patients bilaterally). The vitality of the flap was complete in 85 cases. The major complication, suffering distal flap, was presented in 2 cases and both the flap was extended. Minor complications: seroma in 30 cases (34%), cellulitis in 6 cases (7%), scar dehiscence in 3 cases (4%) and hipertrofic scars in 14 cases (16%).

Conclusions. The latissimus dorsi myocutaneous flap allows a contribution of vascularized tissue in cases of cutaneous defect in the anterior chest. On the other hand, allows a combination of suitable variants for each case.

INTRODUCCIÓN

El colgajo dorsal ancho para reconstrucción mamaria fue descripto por primera vez por Tansini[1] en 1896, utilizado para reconstrucción mamaria en 1906 y su potencial fue popularizado por Bostwick[2] en 1978. La identificación de las perforantes musculocutáneas (Angrigiani1994)[3] y las ramas intramusculares permitieron definir la vascularización del colgajo (Tobin 1981) [4]. El procedimiento fue utilizado en gran forma a partir de la década del 70 y hasta la fecha, cobrando gran notoriedad debido al aporte de tejido vascularizado de la región dorsal en forma pediculada. Diversas variantes del colgajo dorsal permiten adecuar el colgajo de acuerdo con las necesidad de cada caso.

PACIENTES Y MÉTODOS

Se presentan 87 casos clínicos en los cuales se realizó reconstrucción mamaria secundaria a cáncer de mama con diversas variantes del colgajo dorsal ancho, en el periodo comprendido entre abril de 2011 y diciembre de 2013, en el Instituto Alexander Fleming. De los casos presentados, en 75 se realizó reconstrucción mamaria en forma inmediata y en 12 reconstrucción mamaria en forma tardía. La edad de los pacientes varió de 28 a 69 años, con un promedio de 46 años. En

1. Cirujano plástico Hospital Santojanni. CABA, Rep. Argentina.

Correspondencia: joaquinpefaure@gmail.com

45 casos (51%) se realizó la reconstrucción con colgajo dorsal ancho con músculo reducido, en 14 (16%) se realizó dorsal ancho más expansor tisular, en 14 (16%) la variante fue el dorsal ancho extendido, en 4 (5%) se realizó el dorsal ancho perforante, en 7 (8%) el colgajo dorsal ancho libre contralateral y en 3 (4%) el colgajo dorsal ancho suplementado con otro colgajo libre.

Selección de los pacientes

La opción de la variante del colgajo dorsal a utilizar en la reconstrucción depende de la naturaleza y deformidad de la mama contralateral. Muchos pacientes en esta serie han sido tratados con mastectomías radicales modificadas. El dorsal con músculo parcial se elige en los casos en que se requiere aporte cutáneo y de volumen suplementado con una prótesis; los casos en los cuales se realiza el colgajo con grasa extendida son aquellos que no requirieron un material protésico posterior así como los casos perforantes.

En los casos que requieren aporte cutáneo mayor se decide por un dorsal más expansor o suplemento con otro colgajo, ya sea libre dorsal contralateral o DIEP.

TÉCNICA OPERATORIA

Posición del paciente

Paciente en decúbito lateral estricto con flexión miembro inferior de apoyo y ambos hombros verticales con flexión 90^0 del miembro superior homolateral, en apoyo sobre arco en C o por segundo ayudante para tracción e identificación de los vasos a nivel axilar.

Elevación del colgajo

Marcación previa de la pastilla cutánea y sus variantes posicionales. Se eleva colgajo según técnica descripta por Bostwick[3] y modificada por Biggs y Cronin, se eleva de distal a proximal el plano de clivaje debajo del músculo bien definido evitando ir debajo de la escápula y músculos redondos, incluyendo extremo lateral del músculo en los casos musculocutáneos para evitar la lesión de los vasos perforantes cutáneos, y en los casos sin músculo se deben identificar perforantes y seguir pedículo toracodorsal.

Cicatriz en el área dadora

Luego de la elevación del colgajo dorsal ancho musculocutáneo, la cicatriz que queda en la región dorsal se ensancha e hipertrofia por el exceso de tensión así como los contornos de la espalda pueden parecer irregulares y deprimidos. Los inconvenientes con respecto a la cicatrización en el área dadora pueden minimizarse si la elevación del colgajo se diagrama paralelo a las líneas de tensión de la espalda que van de superomedial a inferolateral. Pueden determinarse en forma sencilla con *pinch test* para liberar la tensión estática en la espalda. Como resultado en la orientación de la incisión siguiendo las líneas de tensión de la piel, la cicatriz resultante es más delgada y con menor tensión. La cicatriz horizontal tiene la ventaja de quedar oculta en el futuro, permitiendo al paciente usar ropa que exponga la línea media de la espalda sin que sea visible la cicatriz, y determina una cicatriz aceptable en la región media de la espalda; pero en la línea axilar posterior la tensión suele ser excesiva, y cuando la elevación del colgajo se acompaña de músculo existe una depresión notoria en dicho sector. Lo mismo ocurre con la cicatriz que se orienta desde la línea axilar posterior en forma recta a la región medial de la espalda.

Déficit de volumen

Las técnicas tradicionales se enfocan principalmente en la importancia de la pastilla cutánea de piel que incorpora el colgajo dorsal ancho musculocutáneo y el objetivo del procedimiento es proporcionar una pastilla de piel bien vascularizada para cubrir el defecto secundario en el área de la mastectomía. Sin embargo, la utilidad del colgajo es muy superior si se utiliza el músculo como conductor vascular para irrigar la grasa de la región dorsal que acompaña el colgajo[7].

En la región dorsal la grasa se encuentra dividida por dos capas, una superficial con grasa más densa y compacta y una profunda más fina y areolar que se puede elevar en conjunto con el plano muscular[6], de lo que resulta un incremento notorio del volumen del colgajo transferido a la región de la mastectomía. El espesor de plano graso profundo es de 5 mm y si se eleva en una superficie de 20×30 cm determina un volumen adicional de 300 cm^3. Al transferir este bloque de tejido bien vascularizado al defecto de la mastectomía en conjunto con la isla cutánea, los márgenes del área de la mastecto-

mía se liberan resultando en contornos adecuados en la mama reconstruida. La mayor cantidad de tejido graso transferida con la isla cutánea permite, en los casos en los cuales es necesario un complemento protésico para volumen, que el contorno del implante no sea visible gracias al aporte de tejido graso a los delgados colgajos resultantes de la mastectomía. En el tercer tiempo, cuando se realiza el complejo areola pezón, utilizamos la lipotransferencia como complemento[8].

Sección nerviosa

Es importante transferir la totalidad de músculo, grasa y piel al defecto de la mastectomía y así lograr la máxima utilidad del colgajo[5-7]. Para lograr la rotación de 180^0 del colgajo al defecto de la mastectomía se realiza la sección completa del músculo dorsal ancho por encima de donde entra el pedículo vascular, siempre incorporando en el diseño las perforantes cutáneas, que ingresan la primera a 8 cm del pliegue axilar posterior y 2 a 3 cm posterior al borde lateral del músculo dorsal ancho[3], la segunda a 2 a 4 distal al origen de la primera, e incluso existe en algunos casos una tercera perforante. Se debe seccionar completamente la fascia clavipectoral al plano muscular para lograr rotar el colgajo. Cuando no se realiza la sección nerviosa del nervio toracodorsal, el músculo dorsal ancho puede contraerse vigorosamente y distorsionar la forma de la mama. Por este motivo se recomienda la sección del nervio toracodorsal[6,7,9]. Dicha sección se realiza con el paciente reposicionado en decúbito dorsal por vía anterior.

Complejo areola pezón

La reconstrucción del complejo se difiere un mes luego de la transferencia del colgajo y la simetrización contralateral para lograr su correcto posicionamiento. Utilizamos la técnica con colgajos locales (técnica descripta en la referencia #10) y posterior pigmentación de los mismos.

RESULTADOS

El promedio de la edad de los pacientes fue de 46 anos, con edades que varían de 28 a 69 años. En 75 casos la reconstrucción se realizó en forma inmediata y en 12 casos en forma tardía. En 63 casos se realizó mastectomía radical modificada y en 12 casos mastectomía ahorradora de piel con radioterapia y retracción posterior.

El tiempo promedio de cirugía y la pérdida estimada de volumen sanguíneo fueron: para las reconstrucciones con colgajo dorsal miocutáneo reducido (51% de los casos), de 2,2 horas y 320 ml, respectivamente; para las reconstrucciones con colgajo dorsal más expansor (16%), de 2,6 horas y 420 ml; para las reconstrucciones con colgajo dorsal extendido (16%), de 2,4 horas y 380 ml; para las reconstrucciones con colgajo dorsal perforante (5%), de 2,8 horas debido a la disección de las perforantes y 300 ml. Las reconstrucciones con colgajos libres (12%) requirieron un tiempo promedio de cirugía mayor, de 4,5 horas, y un volumen de sangre mayor, de 550 ml. En un caso en el que se realizó mastectomía radical modificada y reconstrucción inmediata con colgajo dorsal bilateral fue necesaria la transfusión de 1 unidad de sangre.

El tiempo de estadía posoperatorio en la institución fue de 2 días para los casos dorsales miocutáneos, extendidos, perforantes y expandidos, y de 3,5 días para las reconstrucciones con transferencia libre de tejidos.

Se utilizaron prótesis lisas de perfil alto en el 76% de los casos en el momento de la realización del colgajo, ya que en los restantes no era necesario suplementar volumen con material protésico.

La reconstrucción del complejo areola pezón se realizó en 63 casos (81%), generalmente dentro de los 3 meses luego de la primera cirugía. Se realizó cirugía en la mama contralateral en 42 casos (48%) al momento de la reconstrucción del complejo areola pezón. Se realizó aumento contralateral con prótesis en 12 casos, mastopexia o reducción en 26 casos y en 4 casos mastectomía subcutánea **(Tabla 1).**

Tabla 1. Tratamiento de la mama contralateral.

	Número de pacientes	Porcentaje
Aumento	12	14
Aumento / mastopexia	8	9
Mastopexia / reducción	18	20
Mastectomía subcutánea	4	5
No se operó	45	52

COMPLICACIONES

El porcentaje de complicación global fue de 22 casos, un 25% **(Tabla 2).** La complicación más frecuente fue el seroma sobretodo en los casos en los que se realizo el colgajo miocutaneo o en los dorsales extendidos,

Tabla 2. Complicaciones.						
Complicación	Dorsal miocutáneo	Dorsal + expansor	Dorsal extendido	Dorsal perforante	Dorsal libre	Dorsal + colgajo
Seroma	12 casos (26%)	3 casos (21%)	5 casos (35%)	0 casos (0%)	1 caso (14%)	1 caso (33%)
Infección local	4	1	0	0	0	0
Necrosis distal	3	1	0	0	0	0
Hematoma	2	0	0	0	0	0
Asimetría contralat.	5	2	1	0	0	1
Dehiscencia herida	0	2	3	0	0	0

Tabla 3. Mama contralateral - deseo de la paciente. Déficit cutáneo de 6 a 13 cm.			
<300 cc	300-500 cc	>500 cc y ptosis	Déficit cutáneo >13 cm
DA extendido Sin prótesis Nada contralateral + Lipot.	DA miocutáneo + prótesis c/s prótesis contralateral + lipot.	DA + expansor + lipot. + Prótesis + Reducción/pexia contralateral	DA miocutaneo reducido + expansor
DA Perforante Nada contralateral + lipot. si es necesario		DA + Prótesis + lipot. Reducción/pexia o no contralateral	DA + otro colgajo

los colgajos perforantes la colección residual fue nula. Esta complicación fue eliminada virtualmente dejando el drenaje en la región dorsal por un periodo de tiempo de 10 días. En 4 casos coincidiendo con los casos de seroma en la región dorsal presentaron infección del la herida quirúrgica y en 4 casos necrosis parcial distal del colgajo. Así como hematoma en 2 casos y dehiscencia herida dorsal en los casos en los que el requerimiento cutáneo de la región dorsal fue mayor y el cierre del área dadora fue a tensión. En 8 casos la asimetría con la mama contralateral fue evidente, generalmente en mamas grandes y ptosicas en los casos en los que no es necesario realizar cirugía sobre la mama contralateral la simetría se logra con mayor facilidad **(Tabla 2).**

DISCUSIÓN

La reconstrucción mamaria luego de mastectomía es un procedimiento ampliamente aceptado en los últimos 20 años. Numerosas técnicas son posibles para lograr buenos resultados con la reconstrucción mamaria. Luego de la introducción del colgajo dorsal ancho, numerosos autores han logrado resultados satisfactorios con dicha técnica.

El colgajo dorsal ancho posee una vascularización segura con pocas variantes anatómicas, lo que hace al colgajo predecible y reproducible. El área dadora es aceptable sin compromiso muscular.

Creemos que el colgajo dorsal ancho posibilita gran cantidad de variantes que se adecuan a cada caso especial tomando en consideración para determinar las variantes a realizar la mama contralateral y los deseos de la paciente **(Tabla 3).**

Utilizamos el colgajo dorsal ancho perforante y el extendido en los casos en que la mama contralateral presenta un volumen inferior a 300 cc; ambos procedimientos se combinan en un tercer tiempo con lipotransferencia de ser necesario y sin la utilización de material protésico.

Para los casos de mamas contralaterales que presentan volúmenes de entre 300 y 500 cc utilizamos el colgajo dorsal ancho miocutaneo reducido y suplemento de prótesis bilateral asociado a lipotransferencia en un tercer tiempo.

En los casos en los que la mama contralateral presenta un volumen superior a 500 cc y ptosis asociada se utiliza el colgajo dorsal ancho miocutáneo reducido y expansor tisular en el primer tiempo y posterior recambio y pexia contralateral con o sin prótesis más lipotransferencia. En casos con déficit cutáneos extensos mayores de 13 cm se utiliza el colgajo dorsal asociado a otro colgajo y prótesis posterior o no.

CONCLUSIONES

El colgajo dorsal ancho es un método seguro y predictible en reconstrucción mamaria que permite la cobertura cutánea de la región anterior del tórax así como aporte de volumen en los casos necesarios. El conocimiento de las distintas variantes del colgajo dorsal ancho permite la utilización de las mismas de acuerdo con la necesidad propia de cada paciente. El algoritmo presentado en este trabajo es una ayuda en la toma de decisiones de la variante del colgajo dorsal ancho a utilizar y su seguimiento permite minimizar las complicaciones.

BIBLIOGRAFÍA

1. *Tansini, I: Nuovo processo per l' amputazione della mammilla per cenero. Riforma medica, Jan. 2 1896 (reprinted in Langenbeck's Arch. Klin. Chir, 1896)*
2. *Bostwick, J.; Nahai, F.; Wallace, J.G.; and Vasconez L.O. Sixty latissimus dorsi flaps. Plast. Reconst. Surg. 63: 31, 1979.*
3. *Angrigiani C, Grilli D, Siebert J. Latissimus dorsi musculocutaneous flap without muscle. Plast Reconstr Surg 1995 Dec;96(7):1608-14.*
4. *Tobin GR,Schusterman M,Peterson GH,Nichols G,Gland KI. The intramuscular neurovascular anatomy of the latissimus dorsi muscle: The basis for splitting the flap. Plast Reconstr Surg. 1981;67:637-641.*
5. *Biggs, T.M., and Cronin,ED.Technical aspects of the latissimus dorsi myocutaneous flap in breast reconstruction. Ann. Plast. Surg. 6:381,1981.*
6. *Hammond DC. Latissimus dorsi flap breast reconstruction. Clin Plast Surg. 2007;34:75-82.*
7. *Mc Craw JB, Papp C, Edwards A, McMellin A. The autologous latissimus breast reconstruction. Clin Plast Surg. 1994;21:279-288.*
8. *Autologous Fat Transfer National Consensus Survey: Trends in Techniques for Harvest,Preparation, and Application,and Perception of Short and Long-Terms Results. Kaufman,M; Bradley,James; Dickinson, Brian.*
9. *Delay E,Gounot N, Bouillot A,Zlatoff P, Rivoire M. Autologous latissimus breast reconstruction: A 3-year clinical experience with 100 patients. Plast Reconstr. Surg. 1998;102:1461-1478.*
10. *Papp C, McCraw JB. Autologous latissimus breast reconstruction. Clin Plast. Surg. 1998;25:261-266.*
11. *Halperin TJ,Fox SE,Caterson SA,Slavin SA,Morris DJ.Delayed division of the toracodorsal nerve: A useful adjunct in breast reconstruction. Ann Plast Surg. 2007;59:23-25.*
12. *Moore, T and Farrell, L.Latissimus Dorsi Myocutaneous Flap for Breast Reconstruction: Long-Term results. Plast. Recons. Surg. 1991.*
13. *Bostwick J.; Scheflan, M.; Nahai, F. Jurkiewicz, M. The reverse Latissimus Dorsi Muscle and Musculocutaneous Flap: Anatomical and Clinical Considerations. Plast. Reconst. Surgery 1997.*
14. *Millard, D.R. Jr. Variations in the design of the lattisimus dorsi flap in breast reconstruction. Ann Plast. Surg. 7. 269,1981.*
15. *Olivari, N.: The latissimus flap. Brit. J. Plast. Surg., 29: 126,1976.*
16. *Slavin, S.; Love, S.; and Sadowsky, N. Reconstruction of the radiated partial mastectomy defect with autogenous tissues. Plast. Reconst. Surg. 90: 854, 1992.*
17. *Fisher, J.; Bostwick, J.; III, and Powell, R.W. Latissimus dorsi blood supply after thoracodorsal vessel division: The serratus collateral. Plast.Reconstr.Surg. 72: 502, 1983.*
18. *Delay, E.; Gounot, N.; Bouillot, A.; Zlatoff,P.; and Rivoire, M. Autologous latissimus breast reconstruction: A 3-year clinical experience with 100 patients. Plast. Reconstr.Surg. 102: 1461,1998.*
19. *Spinelli, H.M.; Fink, Jand Muzaffar, A.R. The latissimus dorsi perforator-based fasciocutaneous flap. Ann Plast.Surg. 37:500,1996.*
20. *Schwabegger, A.H.; Bodner, G.; Ninkovic, M and Pizakatzer, H. Thoracodorsal artery perforator(TAP) flap: Report of our experience and review of the literature. Br. J. Plast. Reconst. Surg. 55: 390, 2002.*

Gigantomastia juvenil

Hipertrofia virginal
Presentación de caso clínico

Gaspar A. Marcello[1], Antonio Miro[2], Marisa Dipasquale[3]

RESUMEN

La gigantomastia juvenil es una afección médica benigna poco frecuente que causa el crecimiento excesivo y discapacitante de las mamas provocando importantes trastornos físicos y psíquicos a pacientes púberes o adolescentes. Presentamos el caso en una paciente de 23 años de edad, la cual se encontraba en la última etapa de su patología con una importante signosintomatología. No existe un tratamiento especifico para ella, por lo cual la mastoplastia reductiva es el procedimiento más efectivo con el que contamos. Se realizó una reducción de 9000 g de tejido mamario mediante la técnica de Torek, obteniendo mamas de volumen medio, simétricas, con cicatrices aceptables. La complejidad de esta patología hace que debamos manejarnos con un equipo multidisciplinario, tanto durante su estudio como en su tratamiento, y consideramos muy importante realizar un seguimiento estricto a largo plazo ya que es posible que, después del tratamiento quirúrgico, se presenten recurrencias.

Palabras clave: gigantomastia, hipertrofia mamaria, virginal, mastoplastia.

SUMMARY

Juvenile Gigantomastia is a rare benign medical condition that causes excessive and disabling growth of the breasts and provokes considerable physical and psychological discomfort in patients in their puberty and adolescence. We introduce the case of a 23-year-old patient in the last stage of her condition with considerable signs and symptoms. There is no specific treatment for Juvenile Gigatomastia; hence breast reduction is the most effective procedure available. A reduction of 9,000 grams of breast tissue was performed using Torek's technique, resulting in medium volume, symmetrical breasts with acceptable scars. The complexity of this disorder requires a multidisciplinary team during the study and therapy stages. A strict long-term follow-up is recommended as relapses are possible after surgery.

Key words: gigantomastia - breast hypertrophy - virginal – mastoplasty.

INTRODUCCIÓN

La gigantomastia juvenil, es una afección médica muy poco frecuente que causa un crecimiento excesivo y difuso de uno o ambos senos, la cual suele iniciarse durante la pubertad y en algunos casos llega a ser incapacitante para la paciente[1].

1. *Medico de planta. Cirugía Plástica del Hospital Interzonal de Agudos Evita – Lanús – Buenos Aires- Argentina. Miembro Titular de la Sociedad Argentina de Cirugía Plástica. Miembro Titular de la Sociedad de Cirugía Plástica de Buenos Aires.*
2. *Medico de planta. Cirugía Plástica del Hospital Interzonal de Agudos Evita – Lanús – Buenos Aires- Argentina. Miembro Titular de la Sociedad Argentina de Cirugía Plástica. Miembro Titular de la Sociedad de Cirugía Plástica de Buenos Aires.*
3. *Medico de planta. Cirugía Plástica del Hospital Interzonal de Agudos Evita – Lanús – Buenos Aires- Argentina. Miembro Titular de la Sociedad de Cirugía Plástica de Buenos Aires.*

Correspondencia: Dr. Gaspar A. Marcello | Güemes 4483, Piso 1, Dto "A". CABA (1425), Rep. Argentina | drmarcello@hotmail.com

No están claros cuáles son los mecanismos exactos que controlan el desarrollo inapropiado de la glándula mamaria, ni tampoco la regulación del tamaño celular normal. Se piensa que la hipertrofia juvenil de los senos se debe a la hipersensibilidad a las hormonas femeninas, principalmente al estrógeno[2].
Dentro de la patología mamaria infantojuvenil, el 19% corresponde a alteraciones del desarrollo; dentro de éstas, las macromastias son aproximadamente el 15%.
La gigantomastia juvenil o también llamada hipertrofia virginal ocupa el 13% dentro del total de las macromastias (**Figura 1**).
Dicha patología, a pesar de ser de carácter benigno, puede provocar importantes trastornos físicos y psíquicos a pacientes púberes o adolescentes[3]. El tamaño y el peso excesivos de las mamas pueden ser asociados con otros problemas de salud. Es común para las mujeres quejarse de dolores de cabeza, de cuello, lumbar, de entumecimiento y hormigueo en los dedos. A causa del peso de las mamas, las correas del sostén pue-

Tabla 1. Enfoque multidisciplinario.			
Endocrinología	Ginecología	Psicología	Cirugía
Perfil de laboratorio hormonal normal.	Mamografía.	Evaluación previa.	Planificación.
Estudio RX de silla turca normal.	Ecografía.	Apoyo posoperatorio.	Mastoplastia de reducción.
	Examen clínico de parénquima mamario denso, sin nódulos ni quistes.		Seguimiento a largo plazo.
	Biopsia mamaria, informa: fibrosis estromal.		
	Tratamiento posoperatorio con tamoxifeno.		

Tabla 2. Signosintomatología y su evolución cronológica.		
Fase 1	Fase 2	Fase 3
16-17 años	17-20 años	20-23 años
Crecimiento gradual, asimetría leve.	Hipertrofia, asimetría, edema, alteraciones cutáneas, vasodilatación venosa.	Gigantomastia, hipersensibilidad, escoriaciones, trastornos psicológicos, eritema, pérdida de sensibilidad del CAP, limitación física.

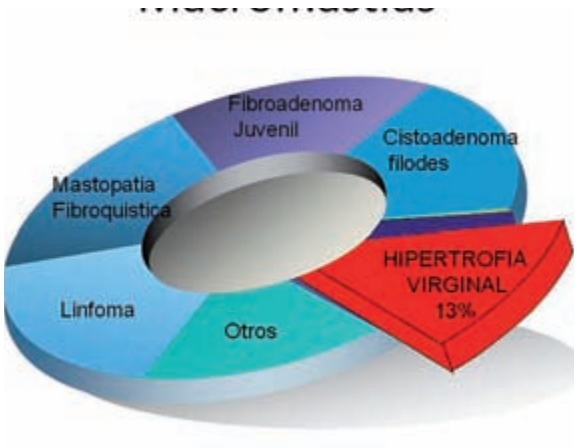

Figura 1. Macromastias. Incidencia de la hipertrofia marginal en las gigantomastias.

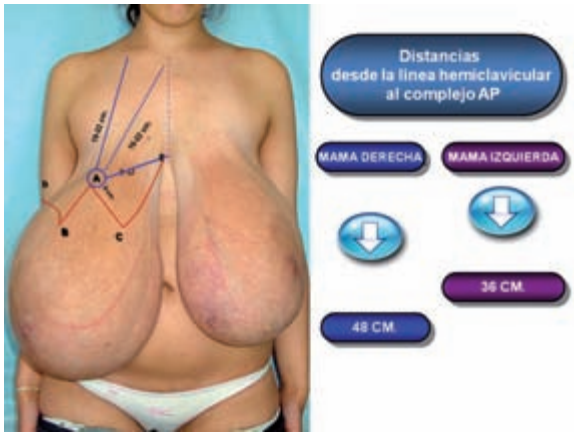

Figura 2. Distancias desde la línea hemiclavicular al complejo areola pezón. Planeamiento de la marcación prequirúrgica.

den causar marcas o depresiones en los hombros llegando a ocasionar cicatrices permanentes con irritación crónica. Los sarpullidos severos bajo las mamas son comunes[4-6].

MÉTODO

Presentamos un caso de gigantomastia juvenil (hipertrofia virginal) en una paciente de 23 años de edad. Debido a que no hay un tratamiento específico para esta patología, realizamos un enfoque multidisciplinario. El Servicio de Endocrinología se encargó de estudiar el perfil hormonal descartando patologías en este sentido; asimismo, Ginecología realizó los estudios correspondientes a la salud de las glándulas mamarias. Un equipo de psicólogos fue el encargado de sostener a la paciente previo a la cirugía y en el posoperatorio, y nuestro Servicio fue el encargado de la planificación y elección de la táctica y técnica operatoria y el seguimiento posquirúrgico.

En la siguiente **Tabla 1** se detallan la participación de las diferentes especialidades[7,8].

La paciente evolucionó en forma progresiva a partir de los 16 años de edad, viendo como su cuadro clínico adquiría cada vez más complejidad, sufriendo en diferentes etapas la sintomatología expuesta en la **Tabla 2**.

A lo largo de los años se han desarrollado múltiples técnicas de mastoplastia reductiva basadas en diferentes pedículos vasculares, para trasladar el complejo areola pezón (CAP) a un punto más elevado en el tórax, variable según la contextura física del paciente. La ptosis extrema de nuestra paciente, donde las distancias desde la línea hemiclavicular al CAP eran de 48 cm en su mama derecha y 36 cm en la izquierda **(Figura 2),** hacía casi imposible la realización de técnicas pediculadas sin correr alto riesgo de sufrimiento vascular; esto, sumado a la insensibilidad del complejo,

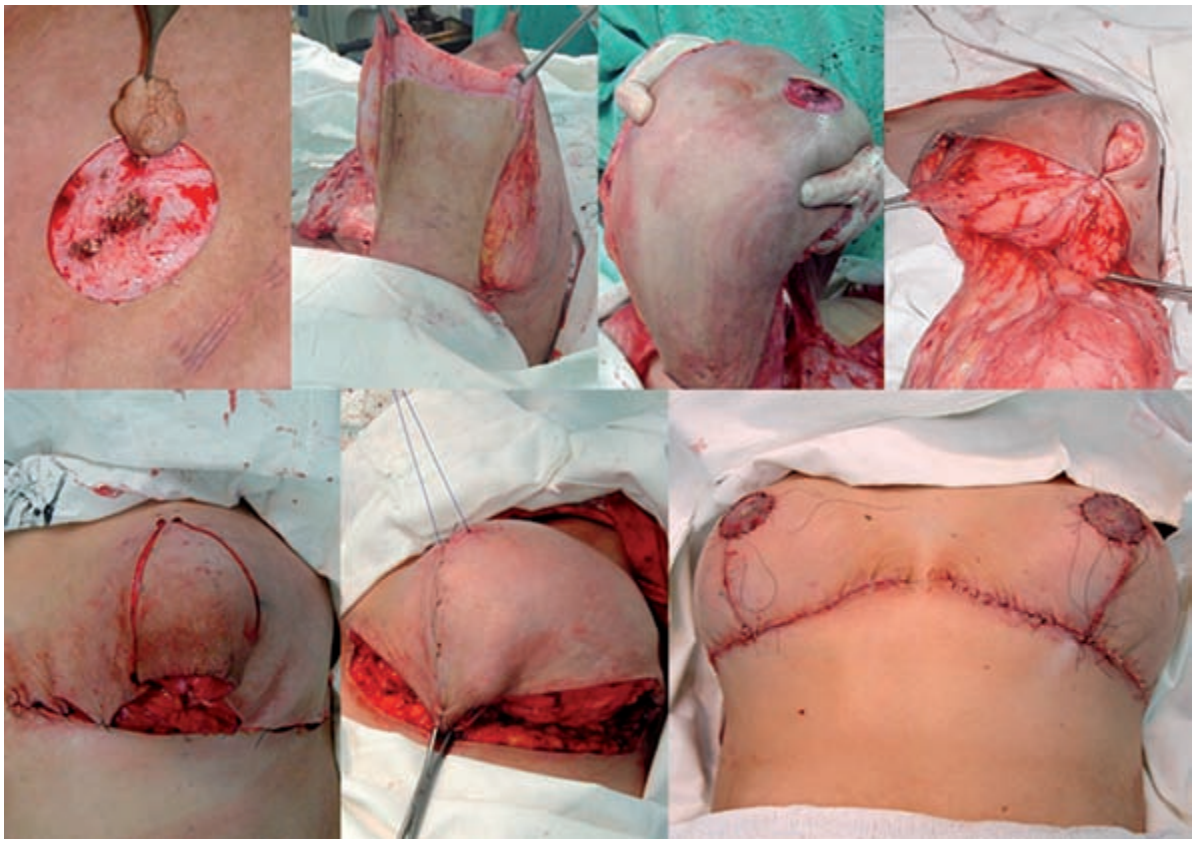

Figura 3. Técnica quirúrgica.

alteraciones dérmicas y vasculares y un polo superior deshabitado, nos inclinó a una técnica de amputación mamaria con trasplante libre de areola y pezón, como describiera Thorek . A través de refinamientos técnicos de la intervención quirúrgica original, es posible lograr un mejor resultado estético.

Utilizamos un colgajo a pedículo inferior para rellenar los cuadrantes superiores. Este lo tallamos y obtenemos previo a la amputación de la mama excedente según la marcación establecida. La desepidermización de la piel de un triángulo central seguida de plicatura genera una oreja de perro en el punto A. Esta se deja intencionalmente con el fin de aumentar la proyección del pezón en el sitio receptor del injerto (**Figura 3**)[9,10].

RESULTADOS

Se realizó una reducción de 5500 g en la mama derecha y 3500 g en la izquierda, obteniendo un buen resultado, con mamas de volumen medio, simétricas, con cicatrices aceptables sin sufrimiento del complejo areola pezón (**Figura 4**).

La paciente tuvo mejora en su calidad de vida, con respecto a todos los aspectos de la misma, tanto personal como laboral. El grado de satisfacción es muy alto, debido a que modificar su esquema corporal, actúa sobre la carga psicológica que traen estos pacientes a lo largo de su historia. La paciente presentada no realizó el tratamiento médico posoperatorio con tamoxifeno sugerido y regresó a los dos años con una recurrencia a predominio de la mama izquierda (**Figura 5**).

DISCUSIÓN

La patología presentada es muy poco común; 3,5 por cada 1000 pacientes con patología mamaria infanto-juvenil sufren de gigantomastia juvenil. Trabajamos en un Servicio de Cirugía Plástica de un hospital interzonal público, donde han acudido miles de pacientes a lo largo de los años consultando por cirugías mamarias. En los casi 30 años que lleva nuestro servicio, es el único caso que hemos visto con esta patología y por ende consideramos de interés la difusión de dichos casos.

Figura 4. Preoperatorio y posoperatorio.

Figura 5. Recurrencia de la patología a los dos años posoperatorio a predominio izquierdo.

La paciente acude a la consulta sufriendo un problema social grave que afectaba su vida de pareja y laboral, imposibilidad de realizar las actividades físicas y deportivas habituales y habiendo padecido discriminación de sus pares en la etapa escolar. Se nos presentaron dudas con respecto a si debía realizarse algún tratamiento médico previo, ya que deseábamos no realizar una cirugía tan agresiva a una joven de solo 23 años, por lo cual se manejó junto a un equipo médico de diferentes especialidades.

El apropiado diagnóstico es esencial en la hipertrofia virginal, excluyendo otras patologías como fibroadenoma, enfermedad fibroquística, tumor Philodes, o alteraciones endocrinas. El tratamiento médico con tamoxifeno es de los más populares, aunque no siempre efectivo[11-13].

La falta de un tratamiento específico, sumado a la desesperación de la paciente, nos decidió a realizar la cirugía a la brevedad, para continuar *a posteriori* en estudio y seguimiento médico.

CONCLUSIONES

La complejidad de esta patología hace que siempre debamos manejarnos con un equipo multidisciplinario.

En la gigantomastia juvenil, la mastectomía subcutánea y la mastoplastia de reducción son los procedimientos más efectivos con los que contamos.

La elección de la técnica utilizada brinda una menor disección de los tejidos, la cual disminuye los trastornos circulatorios, reduciendo el volumen mamario a voluntad sin estar condicionados por pedículos vasculares.

Es muy importante el seguimiento estricto a largo plazo,

ya que es posible que después de la cirugía se presenten recurrencias, para lo cual se debe preparar a la paciente y sus familiares. El tratamiento con tamoxifeno posoperatorio puede reducir las recurrencias, aunque no lo asegura.

BIBLIOGRAFÍA

1. *Griffith JR. "Virginal breast hypertrophy". J Adolesc Health Care. 1989 Sep;10(5):423.*
2. *O"Hare PM, Frieden IJ. "Virginal breast hypertrophy". Pediatr Dermatol. 2000 Jul-Aug;17(4):277.*
3. *Gabilondo Zubizarreta FJ, Madariaga Romero N, Meléndez Baltanas J, Ayestarán Soto J, Caramés Estefanía J. Hipertrofia mamaria virginal: caso clínico. Cir Plást Iberolatinoam 2007; 33(4):215-20.*
4. *Pulzl P, Schoeller T, Tzankov A, Wechselberger G. "Unilateral breast enlargement 5 years after reduction mammaplasty". Aesthetic Plast Surg. 2005 Sep-Oct;29(5):404.*
5. *Henry A. Diffuse idiopathic hypertrophy of the mammary glands of the female. JAMA 1910; 55(16):1339-43.*
6. *Kupfer D, Dingman D, Broadbent R. Juvenile breast hypertrophy: report of a familiar pattern and review of the literature". Plast Reconstr Surg 1992; 90(2):303.*
7. *Cardoso de Castro C, Aboudib JH, Salema R, Valladares B. Massive breast hypertrophy in a young girl. Ann Plast Surg 1990; 25:497.*
8. *Baker SB, Burkey BA, Thornton P, LaRossa D. Juvenile gigantomastia: Presentation of four cases and review of the literature.* ***Ann Plast Surg.*** *2001;46:517–525; discussion 525–526.*
9. *Adams WM. Transplantation of the nipples and areolae.* ***Surgery*** *1944; 15:186-192.*
10. *Thorek M. Plastic reconstruction of the breast and free transplantation of the nipple.* ***Int Surg*** *1946; 9: 194-199.*
11. *Fiumara L, Gault DT, Nel MR, Lucas DN, Courtauld E. Massive bilateral breast reduction in an 11-year-old girl: 24% ablation of body weight.* ***J Plast Reconstr Aesthet Surg.*** *2009;62:e263–e266.*
12. *Koves IH, Zacharin M. Virginal breast hypertrophy of an 11-year-old girl.* ***J Paediatr Child Health*** *2007;43:315–317.g the literature*
13. *Ian C. Hoppe, B.A., Priti P. Patel, Carol J. Singer-Granick, Mark S. Granick. Virginal Mammary Hypertrophy: A Meta-Analysis and Treatment Algorithm* ***Plast. Reconstr. Surg.*** *127: 2224, 2011*

Reconstrucción de la mama: ¿qué hacer cuando la reconstrucción primaria falla?

John Mesa[1], Luis O. Vasconez[2]

RESUMEN

La reconstrucción de la mama, aunque muy perfeccionada y segura, está colmada de complicaciones. Se presentan casos ilustrativos y directrices cuando la reconstrucción inicial falla, de acuerdo con nuestra experiencia de 30 años en el tema. El uso de expansores en el pecho después de la irradiación no se recomienda debido a la alta incidencia de fracasos. La radioterapia después de la reconstrucción del seno con un implante produce contractura capsular; y después de la reconstrucción con colgajo TRAM, produce fibrosis y retracción de la mama reconstruida.

La cada vez mayor recurrencia del cáncer de mama después de la tumorectomía y la radiación se maneja con mastectomía con preservación de piel, y a menudo con una mastectomía profiláctica contralateral. Se describe la utilidad y el diseño del colgajo tóraco-abdominal epigástrico y Mid TRAM.

SUMMARY

Reconstruction of the Breast, although more sophisticated and safer, is fraught with complications. Illustrative cases and guidelines are presented when the initial reconstruction fails based on our 30-year experience in the subject. The use of expanders on post-irradiated chest is not recommended because of the high incidence of failures. Radiation therapy after breast reconstruction with an implant produces capsular contracture; and after TRAM flap reconstruction, produces fibrosis and shrinkage of the reconstructed breast.

The increasing of breast cancer recurrence after lumpectomy and radiation is managed by non-skin sparing completion mastectomy, and often with a contralateral prophylactic mastectomy. The utility and design of the thoraco-epigastric and Mid Abdominal TRAM flap is described.

INTRODUCCIÓN

La reconstrucción del seno o mama ha llegado a un alto nivel de sofisticación y cierto grado de perfección. Esto es ya conocido por nuestras pacientes, que exigen cada vez mayor perfección en términos de buena simetría y mamas con mejor forma que las originales (a veces más grandes y siempre juveniles: con elevación y proyección).

Todos nosotros, como cirujanos plásticos éticos y de conciencia, tratamos de reconstruir la mama en la mejor forma posible y esperamos que no haya complicaciones. Desafortunadamente, eso es el ideal, pero la verdad es que tenemos problemas y complicaciones.

Los problemas más comunes en la reconstrucción de mama son falta de proyección de la mama reconstruida, falta de simetría e inhabilidad para satisfacer las altas expectativas del paciente (como lo es el querer mamas mejores que las originales). Las complicaciones mas comunes de la reconstrucción de mama incluyen: infección, exposición de la prótesis y a veces pérdida parcial o total del colgajo.

A continuación describimos nuestra experiencia en relación a la reconstrucción de mama desarrollada a lo largo de 30 años. Presentaremos los problemas más comunes con los cuales nos hemos encontrado, así como también posibles soluciones para evaluación de los lectores. Debido ha que hay muchas formas de solucionar un mismo problema, colegas de mucha experiencia en el tema pueden diferir en sus observaciones y conclusiones con relación a las presentadas en este manuscrito. Los puntos a tratar son:

1. Conceptos generales.
2. Necrosis de la piel del pecho en la mastectomía con preservación de piel.

1. *Cirujano Plástico.*
2. *Profesor de Cirugía y Jefe de Cirugía Plástica, Universidad de Alabama. Birmingham AL, EE.UU.*

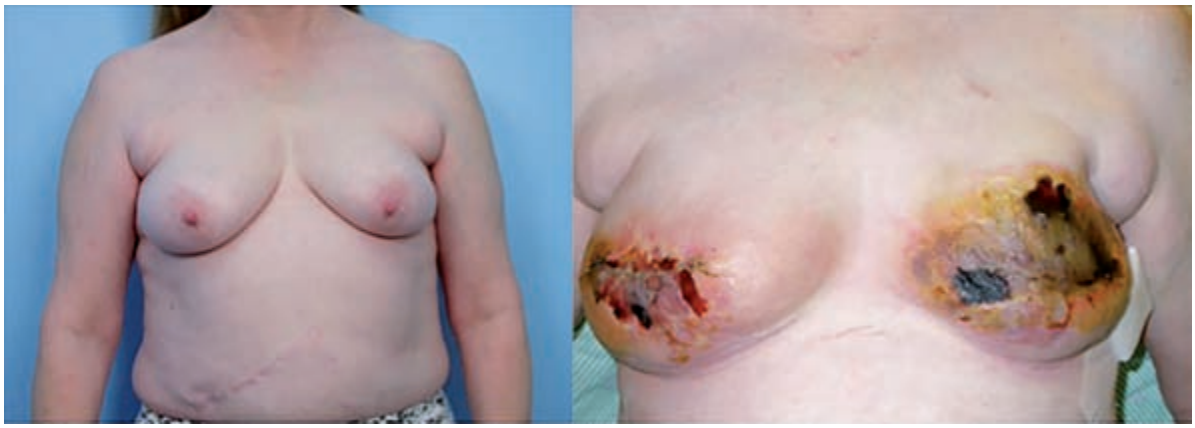

Figura 1. Necrosis de piel de la mama en mastectomía con preservación de piel. No es epidermólisis, es pérdida total de piel.

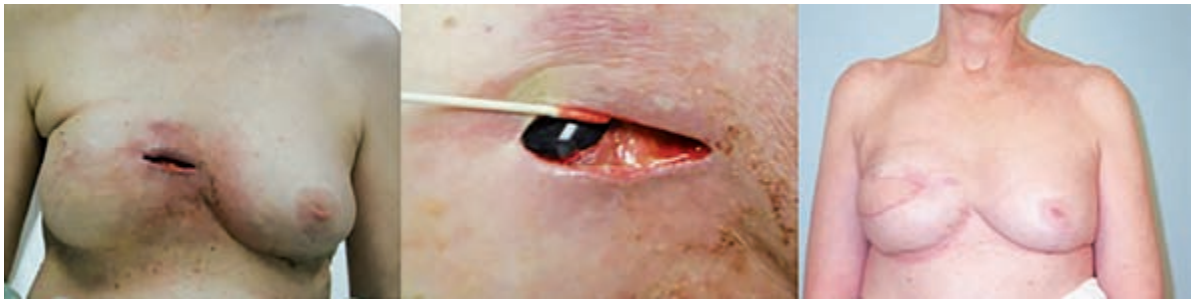

Figura 2. Exposición de prótesis de mama corregida con colgajo de latismo dorsal ancho.

3. Exposición de la prótesis.
4. Reconstrucción en pacientes obesos.
5. Radioterapia después de la reconstrucción.
6. Recidiva del cáncer después de quadrantectomía e irradiación.
7. Reconstrucción con el colgajo toraco-epigástrico o TRAM de medio abdomen.

1. CONCEPTOS GENERALES (QUE APLICAN A TODA CLASE DE RECONSTRUCCIÓN DE MAMA)

Tres conceptos o definiciones aplican a todos los métodos de reconstrucción. Estos son: 1) Surco inframamario; 2) Proyección de la mama y 3) Ptosis mamaria.

Surco inframamario:

Simplemente es el borde inferior de la mama. Si se trata de una reconstrucción con un TRAM, el surco es el borde inferior del colgajo. Si la reconstrucción se ha hecho con una prótesis, el surco es el borde inferior de la cápsula alrededor del implante. Si hay contracción capsular, el surco tiende a subir. Debe recordarse que cuando uno hace una reducción de la mama contralateral para obtener simetría, si se utiliza la técnica del pedículo inferior, el surco inframamario no cambia. En cambio, si se utiliza el pedículo superomedial, el surco inframamario sube, porque se hace una resección del borde inferior de la mama.

Proyección

Se refiere al diámetro transversal desde el borde lateral del esternón hasta la línea anterior de la axila.

Si mayor proyección es deseable, hay que aumentar ese diámetro transversal poniendo el colgajo (dorsal ancho o TRAM) en posición vertical, a pesar de que la mastectomía se haya hecho con una incisión transversal. El expansor tisular también puede ayudar cuando hay falta de piel transversa, pero se debe recordar que el expansor expande en todas las dimensiones, incluyendo la pared torácica (líquidos expanden en todas direcciones). Esa es la razón por la cual uno encuentra una concavidad en el esqueleto torácico con el uso de expansores de gran tamaño, o por largo tiempo. Por el contrario, aunque la práctica es común, para qué usar un expansor en casos de mastectomía con preservación de la piel. ¿Cuál es la necesidad de expandir?

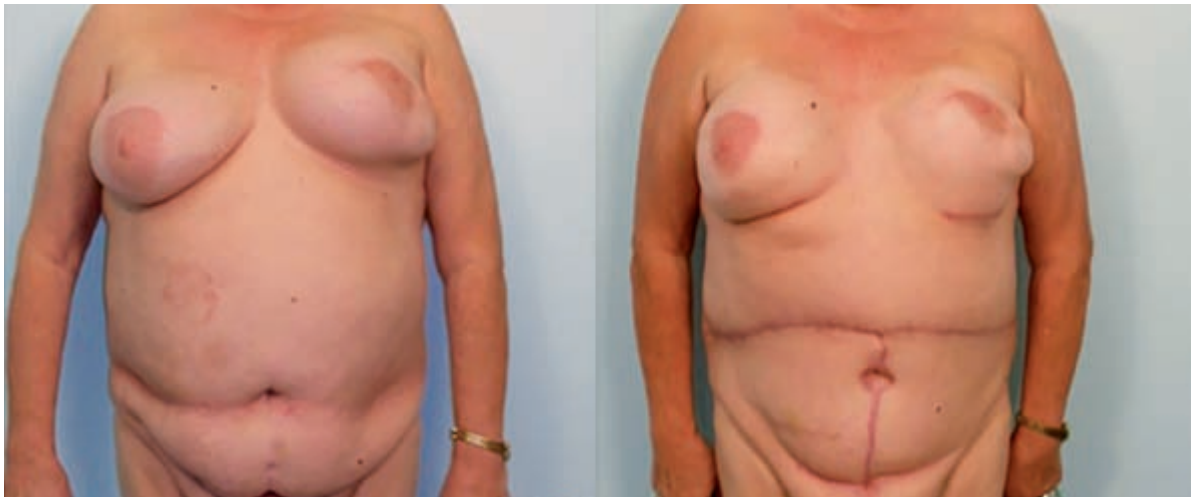

Figura 3. Reconstrucción de seno con colgajo TRAM de medio abdomen. Es una opción excelente para reconstrucción mamaria en pacientes con alto riesgo quirúrgico, como los obesos.

Ptosis mamaria

Se refiere a la dimensión vertical de la mama desde el punto medioclavicular sobre la superficie curva de la mama, hasta llegar al surco inframamario. Actualmente, nadie quiere mamas caídas, y con frecuencia practicamos mastopexias para su corrección.

2. NECROSIS DE LA PIEL DE LA MAMA EN MASTECTOMÍAS CON PRESERVACIÓN DE PIEL

Generalmente los cirujanos oncológicos realizan la mastectomía total a través de una incisión periareolar, y eleva colgajos de piel de la mama que son finos en espesor causando hasta un 18% de necrosis de la piel. Esto se puede prevenir si el cirujano oncológico preserva el plexo vascular subcutáneo al no elevar la piel al nivel subdérmico (este plano es avascular y preserva la irrigación sanguínea de la piel). El uso de la infiltración tumescente al nivel subcutáneo durante la mastectomía ayuda a la disección en el plano correcto. Si la disección del ganglio centinela la hace por la misma incisión periareolar o a través de una incisión adicional en la línea axilar anterior, ayuda a preservar vascularidad del colgajo de piel de mama.

¿Cómo saber si el colgajo de piel de la mama va a necrosarse?

Primero, evaluar visualmente el colgajo. Si se ha usado epinefrina, el colgajo es blanco debido a la vasoconstricción. La piel blanca no muere a pesar del uso de la epinefrina. Luego, hay que cortar un poco el borde del colgajo para ver si sangra. Sangrado con un rojo claro y brillante significa que colgajo de piel sobrevivirá. Si la sangre es oscura y parece aceite de motor usado, significa que el colgajo morirá. Si hay perforaciones en el colgajo de piel de mama, ese es un problema aún mayor. Por último, el uso de fluoresceína en estos casos es indicado. El uso de la técnica de SPY también es indicado. Un estudio comparativo reciente demostró la igualdad de eficacia de la fluoresceína y de la técnica SPY (Abstract presentado en el AAPS Phoenix, AZ, USA. Abril, 2015).

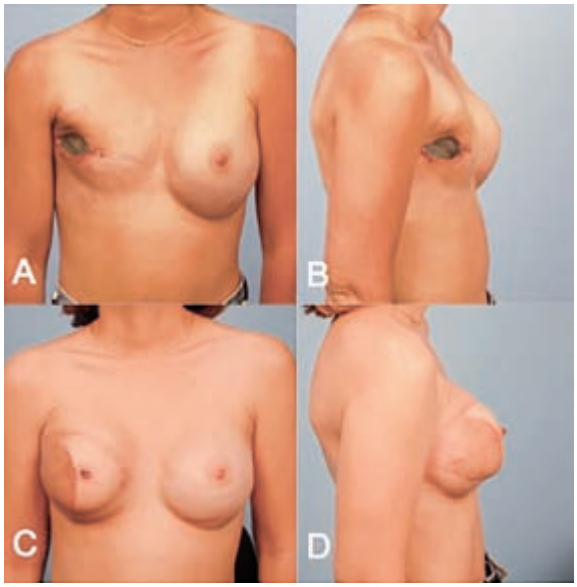

Figura 4. A, B: Radioterapia después de la reconstrucción de mama con expansor tisular y subsecuente implante resulta en exposición del implante. C,D. Corrección de la reconstrucción con colgajo de latismo dorsal.

Figura 5. A: Recidiva del cáncer mamario después de la lumpectomía e irradiación. B: La mejor opción es completar la mastectomía y reconstruir con un colgajo.

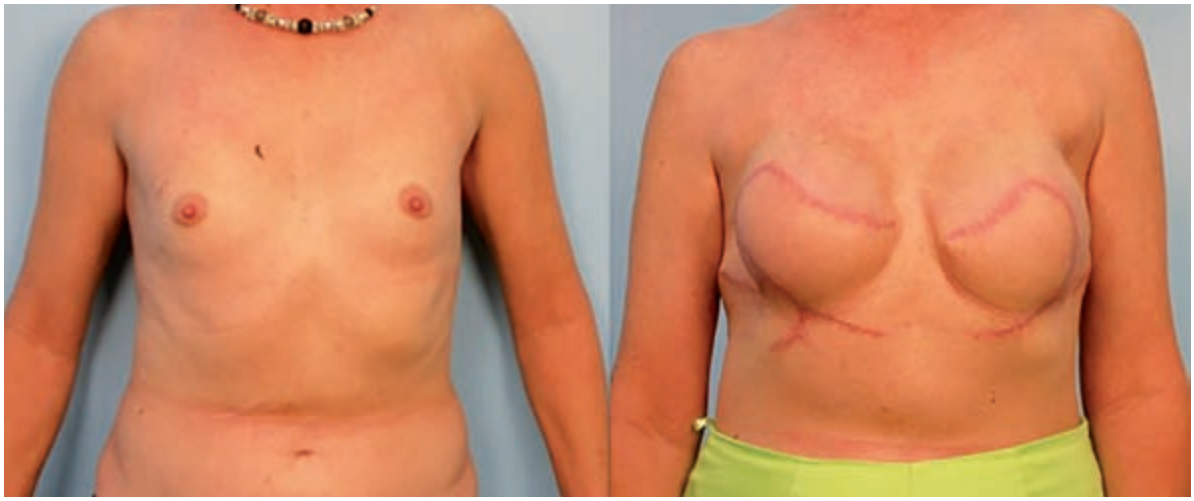

Figura 6. Una alternativa de reconstrucción de la mama es el colgajo toraco-abdominal. Es seguro se es extendido hasta la línea axilar anterior. Evita poner el paciente de lado como es en el caso del colgajo dorsal ancho.

Cuando hay duda, es preferible remover la piel que está comprometida en lugar de preservarla. En casos en que la reconstrucción se ha hecho con un colgajo dorsal ancho o con un TRAM, la necrosis de la piel de pecho es de menor importancia ya que la prótesis tiene una capa de protección adicional (**Figura 1**).

3. EXPOSICIÓN DE LA PRÓTESIS

Resista la tentación de cortar los bordes y volver a cerrar la herida. La mayoría de las veces, no funcionará. Recuerde, si el plan A ha fallado, no haga el plan B igual al plan A. ¡Hágalo diferente! En la mayoría de esos casos, un buen plan B es la reconstrucción con un colgajo dorsal ancho **(Figura 2).**

La reconstrucción de mama con expansor tisular en un pecho que ya ha sido irradiado no es recomendable. En estos casos sea visto una incidencia de complicaciones alta que a veces puede llegar hasta el 60% (Ann Plast Surg 1998;40:360- 364).

Nosotros tratamos de no hacerlo. Es preferible usar una reconstrucción con vascularización robusta como el colgajo dorsal ancho, toraco-abdominal o TRAM.

4. RECONSTRUCCIÓN EN PACIENTES OBESOS

En pacientes con un índice de masa corporal superior a 32 la reconstrucción es difícil, y las complicaciones aumentan.

Figura 7. Colgajo TRAM de medio abdomen. Es una opción excelente para reconstrucción mamaria en pacientes con muchas cicatrices quirúrgicas en el abdomen o en pacientes con alto riesgo, como los obesos.

Es preferible utilizar el colgajo de TRAM en estos pacientes. Para mayor seguridad, haga la demarcación hasta por arriba del ombligo, aunque no llegue al surco pudental, evitando el uso del "delantal" abdominal que cae debajo del pubis.

El uso de expansores tisulares o hasta implantes de gran tamaño son insatisfactorios y hasta producen dolor en el tórax.

El uso del colgajo dorsal ancho en estos pacientes cae en un lugar intermedio: el resultado es regular y el paciente en muchos casos termina descontento. Si se lo utiliza, se debe colocar la isla de piel en forma de S – comenzando con la punta de la piel en la axila y bordeando hasta llegar al surco submamario (formando una especie de "hamaca"). No oriente el colgajo abriendo la herida transversal, porque eso achata la prótesis, disminuyendo la proyección (**Figura 3**).

5. RADIOTERAPIA DESPUÉS DE LA RECONSTRUCCIÓN

Cuando el tumor de la mama es grande (más de 6,0 cm de diámetro) y el paciente ha recibido quimioterapia de inducción o cuando hay más de 3 ganglios axilares positivos o a discreción del cirujano oncológico es posible que el uso de radioterapia después de la reconstrucción mamaria esté indicado.

Si la reconstrucción se ha hecho con prótesis y un colgajo dorsal ancho, la radiación producirá una contracción capsular que es difícil de mejorar. Capsulectomías o capsulotomías no son lo indicado. Pueden dar un peor resultado, o crear más complicaciones. La dosimetría de la radiación no cambia con la presencia de la prótesis.

Si la reconstrucción se ha hecho con un TRAM, la radiación produce fibrosis y disminución del volumen de la mama, algo que es difícil de corregir. La piel queda como cuero, sin elasticidad (**Figura 4**).

Si se sabe que la paciente va a recibir radiación después de la mastectomía, es preferible diferir la reconstrucción hasta 6- 12 meses después de que la paciente haya terminado el curso de quimioterapia e irradiación.

6. RECIDIVA DEL CÁNCER MAMARIO DESPUÉS DE LA QUADRANTECTOMÍA E IRRADIACIÓN

Al presente, se está presentando un aumento del número de pacientes con recidiva del cáncer mamario a más de 20 años del tratamiento inicial. Parece que la radiación pospone la recidiva del tumor por unos años, pero no lo cura (J Clin Oncol 14:1558-1564, 1996).

¿Qué hacer?

En la mayoría de esos casos, una consulta conjunta con el cirujano oncológico y el cirujano plástico resulta en recomendar al paciente completar la mastectomía, esta vez sin preservación de piel, porque ha sido irradiada, y en muchas ocasiones, mastectomía profiláctica del lado opuesto. ¿Por

qué? Debido a que el paciente tiene miedo a volver a recibir quimioterapia y mucho menos radiación , la mastectomía profiláctica tiene menos morbilidad que la quimio- y la radioterapia. Los resultados después de la reconstrucción bilateral son por lo general muy aceptables (ya que reconstrucciones bilaterales tienden a ser más simétricas) **(Figura 5).** No vuelva a recomendar irradiación nuevamente (recuerde: si el plan A no funciona, no haga el plan B igual a plan A).

7. RECONSTRUCCIÓN CON COLGAJO TORACO-ABDOMINAL O TRAM DE MEDIO ABDOMEN

Aunque parezca discordante con el título del artículo, la descripción de estos colgajos son a propósito, porque pueden ayudar a evitar problemas de reconstrucción o resolverlos. Son dos colgajos seguros y, lamentablemente, poco utilizados.

El colgajo toraco-abdominal

Este colgajo es seguro, si uno no lo extiende más de la línea axilar anterior. Se nutre de las perforantes de la arcada epigástrica –similar al TRAM–, que deben ser preservadas. Por esa razón, para mayor arco de rotación, es preferible hacer un *back-cut* en la línea media del abdomen, que preserva las perforantes. La elevación es igual al TRAM, pero prosiga con cuidado pasado el borde lateral del recto abdominal. No es necesario incluir la fascia externa del recto abdominal **(Figura 6).**

Colgajo TRAM de medio abdomen

En pacientes con múltiples cicatrices abdominales que no permiten el diseño del TRAM clásico ("normal"), en pacientes de alto riesgo (ejemplo: testigos de Jehová que no permiten transfusión de sangre) o en pacientes que desean una convalecencia rápida y mínima hospitalización (1-2 días), es aconsejable considerar el colgajo TRAM de medio abdomen. Este colgajo da suficiente tejido para una reconstrucción de mama, unilateral o bilateral, de tamaño regular, sin necesidad de aumentar una prótesis.

El diseño de TRAM de medio abdomen es así: la línea inferior es al nivel del ombligo; la superior, se calcula del ancho que permita un cierre directo . El túnel del abdomen al pecho es en la línea media y el pase del colgajo es ipsilateral. Hay suficiente longitud para llegar al pecho. A veces, uno puede hacer un *back-cut* de la fascia y el músculo recto, sobre las costillas, convirtiendo el colgajo casi como en isla.

La elevación es rápida. El cierre de la pared abdominal es igual al TRAM, aproximando lo que queda de la fascia a la línea media. Hay menor peligro de hernia, porque la fascia del músculo *transversalis* queda intacta. (Para tener hernia, debe haber un defecto en la capa transversa).

El cierre del abdomen en la parte supraumbilical deja un abultamiento pequeño debajo del ombligo. Esto se corrige al mismo tiempo, quitando una elipse de piel, del ombligo al pubis, exponiendo la fascia del recto anterior abdominal que se plica con una sutura de 0- nylon. La piel se cierra normalmente, usualmente dejando drenaje **(Figura 7).**

Esperamos que estos ejemplos de cómo tratar la reconstrucción mamaria cuando la reconstrucción primaria falla, basados en 30 años de experiencia, sean de utilidad para los colegas lectores que estén o tengan que tratar pacientes con problemas similares.

Reconstrucción axilar mediante colgajos en secuelas de quemadura

Depasquale C[1], Abrile G[2], Quiroz Leandro[3], Olivier R[4], Vega F[5], Ojeda V[6]

RESUMEN

Las secuelas de quemadura en la región axilar son complejas y tienen relación directa con su anatomía. La reparación va a depender del defecto, desde contracturas leves que comprometan uno de los pilares a contracturas complejas donde la articulación está comprometida en bloque con la pared torácica. En este trabajo presentamos nuestra experiencia mediante la utilización de colgajos en todos los casos, presentando una diversidad de técnicas, desde zetaplastias, colgajos cutáneos, fasciocutáneos y musculocutáneos, tanto en secuelas axilares agudas como crónicas, con exelentes resultados estéticos y funcionales.

SUMMARY

The sequelae of burn in the axillary region are complex and are directly related to their anatomy. The repair will depend on the defect, from mild contractions that commit one of the pillars to complex joint contractures which is committed to block the chest wall. We present our experience using flaps in all cases, presenting a variety of techniques, from Z-plasties, skin flaps, musculocutaneous and fasciocutaneous both acute and chronic sequelae axillary, with excellent aesthetic and functional results.

INTRODUCCIÓN

Las lesiones por quemadura no afectan directamente la articulación, pero sí alteran su función[1,2] y la articulación del hombro es una de las más importantes. El tratamiento de las quemaduras, sobre todo en el período inmediato, se concentra en la reanimación hidroelectrolítica, el manejo clínico y el de la infección; aunque se intenta manejar desde el inicio el cuidado postural, en la mayoría de los casos las alteraciones funcionales resultantes suelen dejarse para una reparación posterior.

El tratamiento quirúrgico de la región axilar es uno de las más complejos y tiene relación directa con la anatomía. Existen varias clasificaciones, nosotros nos basamos en la de Kurtzman & Stern (**Figura 1 y Figura 2 A, B, C, D).** La reparación de la región axilar va a depender del defecto. Las lesiones van desde leves a complejas, pero en todos los casos optamos por colgajos, desde zetaplastias simples, colgajos cutáneos, fasciocutáneos y musculocutáneos, sobre todo en el tratamieto de los niños.

1. *Cirujana Plástica y Reparadora, Hospital Escuela de Agudos Ramón de Madariaga. Misiones, Rep. Argentina.*

Correspondencia: serviciodecirugiaplastica@gmail.com

MATERIALES Y MÉTODOS

Se realizó un trabajo retrospectivo de 3 años de duración de pacientes operados en el Servicio de Cirugía Plástica del Parque de la Salud, Posadas, Misiones. Con un total de 17 pacientes operados, 13 pediátricos y 4 adultos con seguimiento a 2 años. Se analizaron edad, sexo, tipo de contractura y tipos de colga-

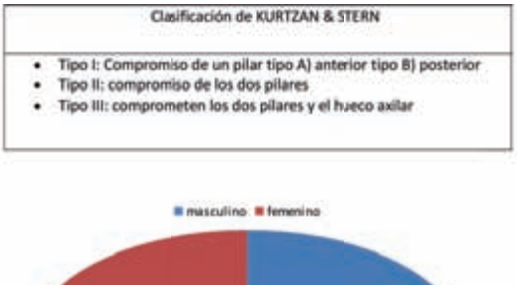

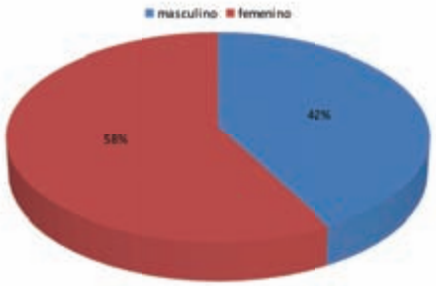

Figura 1. Clasificación de Kurtzman & Stern y distribución por sexo.

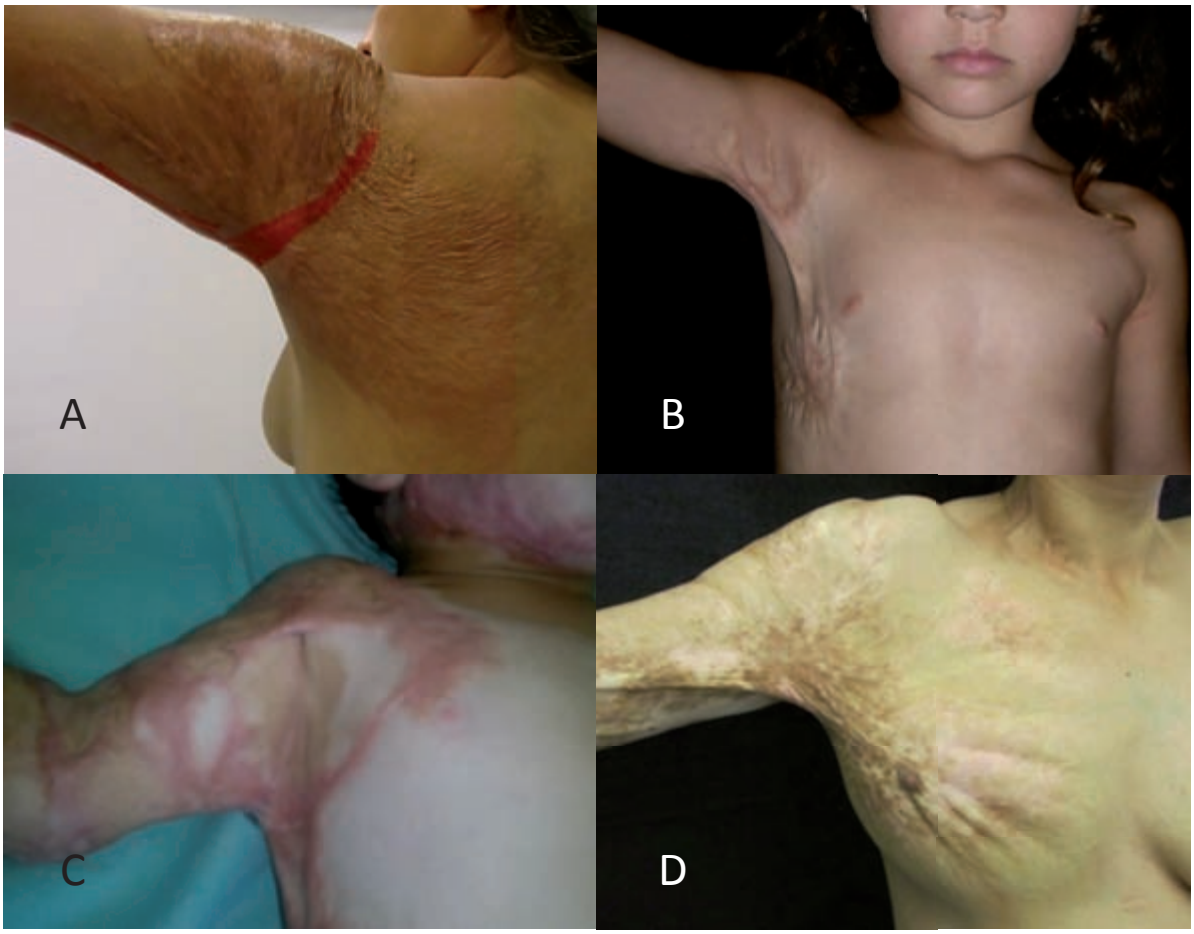

Figura 2. A. Tipo IA. B. Tipo IB. C. Tipo II. D. Tipo III.

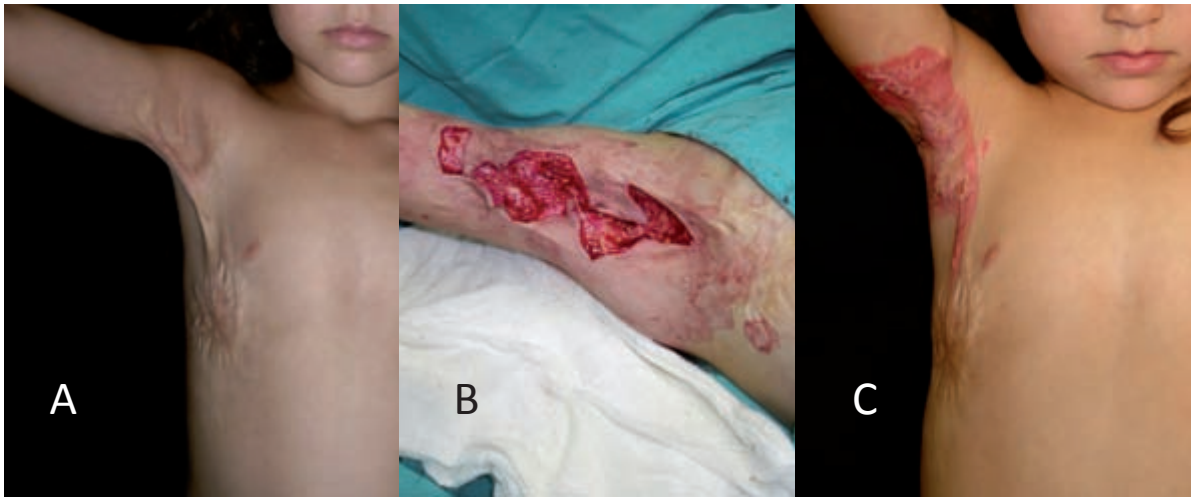

Figura 3.

jos utilizados. Fueron operados pacientes con secuelas agudas (hasta 6 meses de la quemadura) y secuelas crónicas (mayor a 6 meses). Se utilizó una diversidad de colgajos. En todos los casos fueron inmovilizados, con seguimiento clínico a dos años y kinésico.

RESULTADOS

La distribución por sexo fue 8 masculinos y 11 femeninos; la edad promedio fue de 25,7 en adultos y de 8,7 en niños. El 90% se presentó con contracturas tipo I

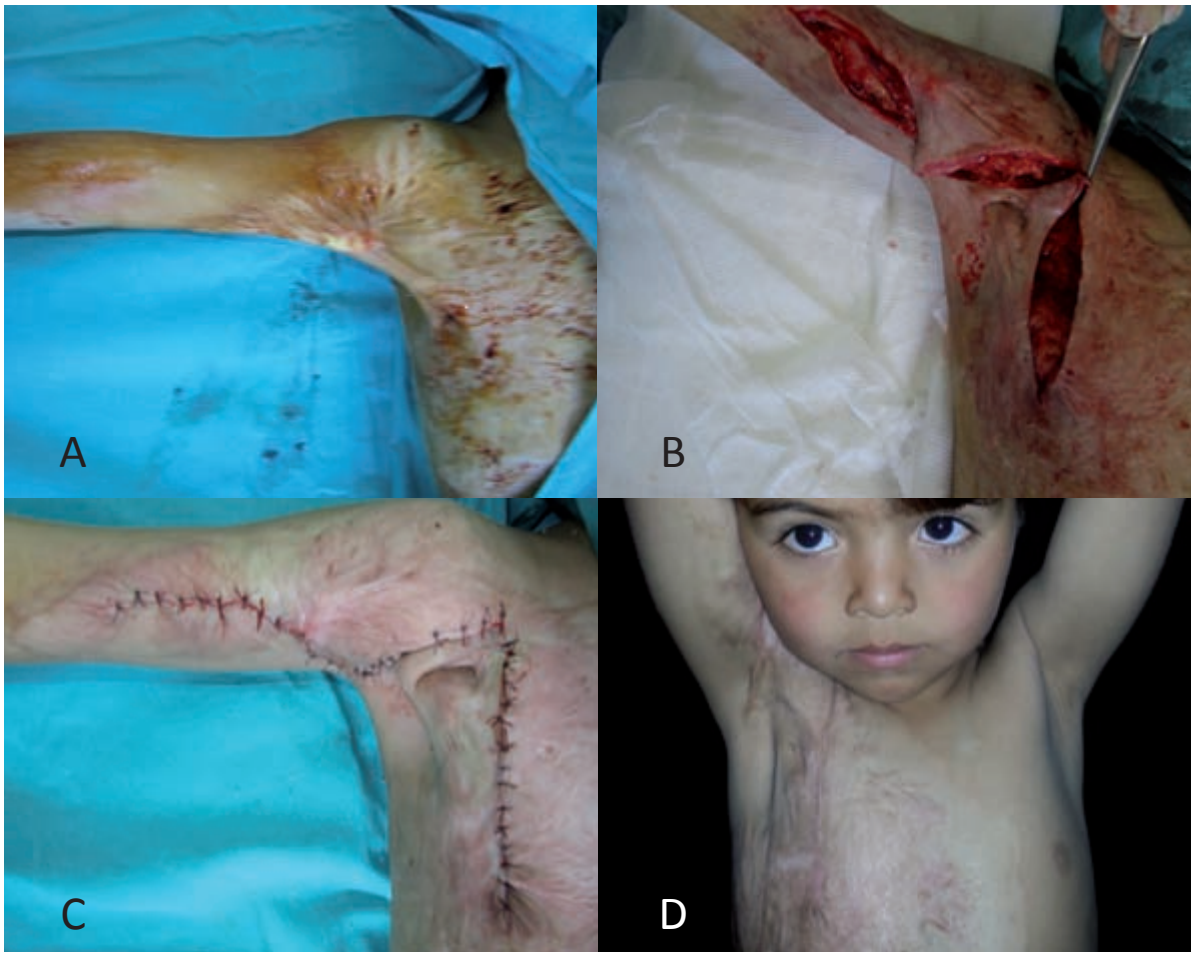

Figura 4.

(**Figura 3, A, B, C; Figura 4 A, B, C, D; Figura 5 A, B, C, D**) y el 10% restante con las de tipo II yIII (**Figura 6 A, B, C, D; Figura 7 A, B, C, D, E, F**).
En todos los casos se utilizaron colgajos sin necesidad de injertos a pesar de ser en algunos casos contracturas complejas (**Figura 8 A B C D E).**
Se observó que, a pesar del proceso cicatrizal en las secuelas agudas, no hubo diferencia con respecto a las secuelas crónicas en la selección de la técnica, con excelentes resultados estéticos y funcionales.

DISCUSIÓN

El tratamiento obliga a largos períodos de confinamiento en cama e inactividad físca y a una limitación del movimiento articular fomenta a la disfunción articular[1]. Dentro de ellas las deformidades de la axila son una de las más frecuente. Una revision de 1005 pacientes tratados en *Shriners Burns Hospital* de Galvenston, Texas, en los últimos 25 años indica que la más frecuente es en el codo; de ellos, 283 pacientes las presentaron en axila[1-5].
La recontrucción axilar ya sea en la etapa aguda como crónica debe ser una de las prioridades por lo que implica una discapacidad ocacionada por dichas secuelas, la articulación del hombro es una de las más utilizadas en la vida diaria. Insistimos en reparar dichas secuelas en la etapa aguda, cuando vemos que la articulación está involucrada en el procesos cicatrizal donde inciamos con la ferulización y los cuidados posturales así como en las quemaduras tipo B donde la falta de cobertura ya está presente y referimos la utilización de colgajos a injertos. En muchos casos no es posible realizar colgajos en la etapa aguda por compromiso de las zonas vecinas involucradas en la quemadura.
En cuanto a la posición durante el tratamiento, mantener en abducción de 90 grados, utilizando una cuña de goma o una férula en aeroplano. En el servicio tilizamos apósitos y vendaje en 8 con kinesiología activa y pasiva, utilizando jugos sobre todo en niños.

Figura 5.

Figura 6.

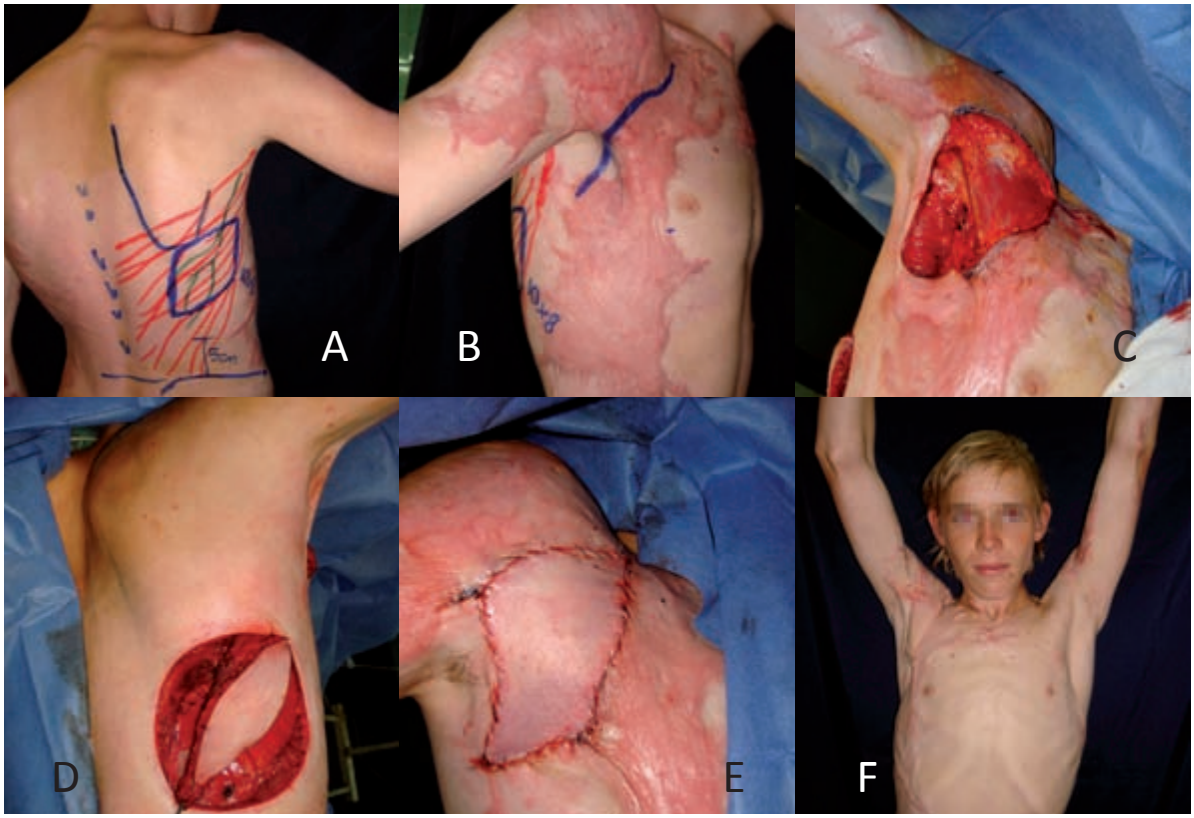

Figura 7.

Figura 8.

CONCLUSIÓN

A pesar de lo compleja que resulta la reconstrucción axilar, existe una diversidad de colgajos para su tratamiento que tienen la ventaja de otorgar color y textura similar. Deben ser realizados en la etapa aguda ya que acompañan el crecimiento sobre todo en los niños. La conducta va a ser el resultado de la conjunción de la experiencia del cirujano, los recursos y al evaluación individual de cada paciente.

BIBLIOGRAFÍA

1 *Huang T, "tratamiento integral de las quemaduras" 3era Ed. 2009. 41:525-538*
2 *Bruce M, Achauer, Vctoria M Vanderkan: "Burn Reconstruction Plastic Surgery, inidcations, operations and outcomes. 2000 . Vol one cap 29 436-48.*
3 *Ian F Wison MD " latissimus dorsi myocutaneus flap recsontruction of neckand axillary burn contractures". Plastic and Recosntructive Surgery janury 2000. Vol 105 Nº1*
4 *Vasconez L, Perez GonzalezF, "Cogajo latissimus dorsi" colgajos Musculares y miculocutaneos. Ed, Barcelona 2000. 51-60*
5 *Tayfun Turkoslan " Uses of Scapular island flap in a pediatric azillary burn contractures burns 32, 2006. 885-890*
6 *Tsai-Ming in " Tratamentf axillary Burn Scar contracture using oppoite running Y-V plasty" 2005 Burns 31, 894-900*
7 *Ian F Wilson MD, " latissimus dorsi myocutaneus flap. Recnstruction of neck and axillary burn contractures". Plastic and Reconstructive Surgery Janury 2000. Vl 105,*

Comentario del 45° Congreso Argentino de Cirugía Plástica

Desde el 14 a 17 de abril del 2015 se llevó a cabo el 45° Congreso Argentino de Cirugía Plástica en el centro de convenciones de la ciudad de Salta.
El presidente, Dr. Darío Millet, fue acompañado en su organización por el presidente del Comité Científico, Dr. Javier Vera Cucchiaro, y el vicepresidente, Dr. Horacio Lostia, secretaría general: Dra. Patricia Velázquez. El presidente honorario fue el Dr. Paulino Morales.
Concurrieron más de 30 invitados extranjeros, de EE.UU., Brasil, Canadá, Uruguay, Francia, etc.
El martes 14 se llevó a cabo el 11º Simposium One Day de ISAPS.
El miércoles 15, además de las sesiones científicas, fue presentado por el Dr. Omar Ventura el relato oficial "Mastoplastias de aumento".
El jueves 16 se realizó la Asamblea general ordinaria de la SACPER.
El viernes 17 se presentó el segundo relato oficial a cargo del Dr. Rubén Rosatti: "Reconstrucción mamaria".
Los temas tratados fueron mastoplastias, lipoescultura, estética, quemados, cirugía facial y corporal.
Tuvo lugar la reunión conjunta del Centro de Referencia para el tratamiento de niños con fisura labioalveolopalatina, con anomalías cráneofaciales de la FILACP. El Dr. Flavio Sturla, cirujano maestro, disertó el tema "Trauma craneofacial" y el Dr. Luis Margaride sobre "Seguimiento alejado de la FLAP, 45 años de experiencia".
En la cena de clausura se efectuó el cambio de autoridades de la SACPER y se entregaron los premios senior y junior.
Desde este espacio felicitamos a los organizadores por la afluencia de concurrentes, el nivel científico, los expositores nacionales e internacionales y la camaradería lograda.

Dra. Martha O. Mogliani
Editora

Noticias SACPER - Regionales

NOTICIAS DE SACPER

SCPBA

Sesiones Científicas SCPBA

Agosto

Martes 4 de agosto - 20.30 hs - AMA

- Sesión de Homenaje a Expresidentes: Dr. Guillermo Flaherty

Martes 18 de agosto - 20.00 hs - AMA

- Tratamientos complementarios en rejuvenecimiento facial
  1. Tratamiento de lesiones pigmentadas y tatuajes. Dr. Fabián Pérez Rivera
  2. Indicaciones de Luz pulsada. Dr. Jorge Ottini
  3. Conceptos actuales en procedimientos no invasivos. Dr. Sergio Korzin

  Moderador Dr. Néstor Vincent

Septiembre

Martes 1 de septiembre - 20.00 hs - AMA

- Cirugía del rejuvenecimiento facial
  1. Complicaciones y secuelas en ritidoplastias. Dr. Carlos Pestalardo
  2. Complicaciones, prevención y tratamiento en cirugía palpebral. Dr. Daniel Weil
  3. Prevención de secuelas en ritidoplastias masculinas. Dr. Omar Lebus

  Moderador: Dr. Fernando Tuccillo

Curso Intensivo Pre Simposio de Oculoplastias

(3 horas de duración - vacantes limitadas)

Jueves 17 de septiembre - Hotel Sheraton

20º Simposio Internacional de Cirugía Plástica "Siglo XXI"

Viernes 18 y sábado 19 de septiembre - Hotel Sheraton

XI Jornadas Nacionales Interdisciplinarias de Fisura Labio Alvéolo Palatina

4 y 5 de setiembre de 2015
San Martín de los Andes, Neuquén

XII Congreso de Cirugía Plástica del Cono Sur-FILACP
XIX Simposio Internacional de Cirugía Plástica de la SCPERRL

22 al 24 de octubre de 2015
Centro de Convenciones Puerto Norte
Rosario, Rep. Argentina

2do Curso Latinoamericano de Perfeccionamiento en Cirugía Estética Mamaria

9 y 10 de diciembre de 2015
Sede UCA Puerto Madero, CABA, Rep. Argentina

NOTICIAS REGIONALES

SCPNEA

Reunión conjunta del Capítulo de Quemaduras de la FILACP y V Jornadas de Atención Integral del Paciente Quemado
Reunión conjunta del Capítulo de Cirugía Craneofacial y III Jornadas de Anomalías Congénitas

5 y 6 de junio de 2015
Posadas, Misiones, Rep. Argentina.
Director Dr. Carlos Perroni, y Quemados Director Dr. Juan Carlos Ortega de la FILACP.
Organiza el Servicio de Cirugía Plástica del Parque de Salud de la Ciudad de Posadas, Misiones.
Directores:
Dr. Gustavo Abrile y Dra. Carina Depasquale

II Curso Intensivo Cirugía Estética Facial, Rinoplastia e Implantes Faciales 2015

Estimados colegas

Me dirijo a Uds. por medio del presente, a los efectos e invitarles a participar de nuestro Curso Intensivo, a realizarse los dias 31 de julio y 1 de agosto del corriente año, en Puerto Iguazú, Misiones.

El evento es organizado por el Servicio de Cirugía Plástica del Parque de la Salud, Posadas, Misiones, y el Servicio de Cirugía Plástica y Quemados del Hospital Perrando, Resistencia, Chaco.

La modalidad será *full immersion*, es decir, dos días intensos desarrollando en toda su magnitud la Cirugía Estética y Reconstructiva Nasal, y las diferentes alternativas en lo que respecta a Implantes Faciales .

Deseamos que hagan extensivo a todos los miembros de vuestras Regionales, así también a residentes de la Especialidad.

Los invitados extranjeros como nacionales gozan de prestigio y compartirán sus conocimientos con nosotros; al mismo tiempo se desarrollarán actividades sociales para confraternizar. Pueden visitar el link www.cursointensivocirugiaplastica.com para mayor información.

Saludos cordiales

Dr. Gustavo Abrile

Laura Koch - Ana Díaz

Secretarias del Servicio de Cirugía Plástica H.E.A

IV Jornadas Internacionales de Cirugía Plástica de las 4 Fronteras Argentina-Brasil-Paraguay-Uruguay

4 y 5 de setiembre de 2015

Ciudad de Corrientes, Rep. Argentina.

Directora Dra. Hebe Blanco

Esperando contar con la presencia de todos los saludamos a Uds. muy atte.

Eduardo Velazquez Dabat, Presidente SCPNEA

Dra. Georgia Martínez, Secretaria General SCPNEA

PATAGÓNICA

II Jornadas Patagónicas de Cirugía Plástica

26-27 de junio de 2015

Reglamento de Publicaciones

La *Revista Argentina de Cirugía Plástica* es el órgano oficial de la Sociedad Argentina de Cirugía Plástica, Estética y Reparadora, Asociación Civil. La solicitud de publicación de trabajos deberá dirigirse a Comité Editorial, Dra. Martha O. Mogliani; Av. Santa Fe 3401 - 17º C (1425) Buenos Aires. Tel: 4823-6139. E-mail: mmogliani@intramed.net.ar.

CONSIDERACIONES GENERALES

Las decisiones relativas a la edición, revisión, aceptación o rechazo de los manuscritos serán tomadas por el Comité de Redacción en función de las recomendaciones realizadas por los revisores correspondientes. El Comité de Redacción tiene potestad para abreviar el artículo, reducir el número de ilustraciones o tablas o cambiar el formato. Los trabajos pueden ir acompañados por uno o más comentarios de colegas invitados si el Comité de Redacción así lo considerara. En cualquiera de estos casos se le comunicará al autor para su aceptación. Los artículos publicados pertenecen a la Sociedad Argentina de Cirugía Plástica, Estética y Reparadora y sólo pueden ser reproducidos total o parcialmente en otras publicaciones con expreso consentimiento.

1. Preparación de manuscritos

Los trabajos se presentarán tipiados a doble espacio, incluyendo leyendas de figuras, bibliografía y tablas, en papel DIN A4, en una sola cara. Se dejará un margen superior, inferior, derecho e izquierdo de 3 cm. Todos los trabajos se enviarán en español, con resumen en español e inglés, con dos copias. Se acompañará un disco magnético de 3'5 HD, con el texto procesado en Microsoft Word, etiquetado con el título del artículo y los nombres de los autores. Las ilustraciones no se incluirán en el disco. Se incluirá foto reciente en color del primer autor (opcional).

2. Página inicial

- Titulo completo del trabajo.
- Lista de los autores, incluyendo nombre, apellidos y grado académico.
- Procedencia/centro de trabajo de los autores.
- Nombre y dirección del autor con el que se establecerá la correspondencia.
- Pie de página indicando posibles subvenciones o ayudas recibidas para la realización del trabajo

3. Resumen del trabajo

Aparecerá en la segunda página. Se podrá estructurar en secciones y contendrá entre 100 y 200 palabras. En el resumen no deben aparecer siglas, abreviaturas ni referencias bibliográficas. Al final del Resumen se incluirán no más de tres "palabras clave" utilizando la lista del Medical Subject Headings del índex Medicus.

4. Cuerpo del trabajo

Se debe ajustar a las normas ortográficas y sintácticas de los idiomas español e inglés. El contenido debe ser claro, conciso, coherente y lógico. Se debe evitar el empleo de abreviaturas o siglas a no ser que sean de uso muy común. En este caso, la primera vez que aparezcan deberán colocarse entre paréntesis y el término a que se refieren se escribirá completo. Ejemplo: carcinoma basocelular (CBC). Las citas bibliográficas se incluirán en el texto numeradas en orden de aparición. El texto debe comprender los siguientes apartados:

A. Introducción. En ella se establecen las bases de conocimientos y el propósito del trabajo. Se incluirán tan sólo las referencias bibliográficas indispensables.

B. Material y métodos. Se describirán con detalle el material (pacientes o animales de experimentación), incluyendo criterios de exclusión e inclusión. Asimismo, se explicarán detalladamente los métodos y técnicas empleados en el desarrollo del traba-

jo. La metodología estadística utilizada también se detallará, incluyendo sistemas informáticos y programas de tratamiento de datos y estadísticas.

C. **Resultados.** Los datos cuantitativos se deberán incluir en tablas o gráficos para evitar sobrecargar el texto y se numerarán por orden de citación en el texto, debiendo numerarse independientemente las Tablas y los Gráficos.

D. **Discusión.** En ella se comentan los hallazgos propios y se comparan los resultados con los obtenidos por otros autores.

E. **Conclusión.** Debe ser concisa.

F. **Agradecimientos.** Se citará el nombre de personas o instituciones que hayan colaborado en ciertos aspectos del trabajo: revisión, análisis estadístico, traducción, etc.

5. Bibliografía

Las referencias bibliográficas irán numeradas siguiendo el orden de aparición en el texto y serán exclusivas del tema central de la publicación. El estilo de las referencias será el siguiente:

- Artículos de revistas: Letterman GL, Schurter H. Corrección quirúrgica de la ginecomastia. Am J Surg 1969;35:322.
- Libros: Bostwick III. Plastic and reconstructive breast surgery. Vol 1. St. Louis: Quality Medical Publising, Inc.; 1990, pp. 215-227.
- Capítulos de libros: Dellon AL. Radical sensory neme entrapment. En: Gelberman RH (Editor). Operative neme repair and reconstruction. Vol. II. Philadelphia: Ed. iB Lippincott Company; 1991, pp. 1039-1051.

6. Ilustraciones

Las fotografías pueden ser remitidas en blanco y negro o en color. Las fotos en color serán publicadas sin ningún costo adicional para el autor. El tamaño aproximado será de 150 x 120 mm, bien contrastadas, enfocadas y no retocadas. Las que correspondan al "antes" y al "después" deben ser tomadas en la misma posición, distancia y luminosidad. Al dorso de la ilustración se adherirá una etiqueta en la que figurará una flecha que indique la posición, el número de ilustración y el nombre del primer autor. En las microfotografías se incluirá una barra de escala. Los dibujos deberán ser realizados por profesionales, preferentemente en tinta china, y se enviará en original.

En página aparte, detrás de la bibliografía, se listarán las numeraciones y leyendas de las ilustraciones.

7. Tablas y gráficos

Se incluirán en hojas separadas, una por página.

A. **Tablas:** se presentarán sin sombrear y sin líneas interiores verticales ni horizontales. A su pie se explicarán las abreviaturas empleadas. A continuación se dispondrán el número (Tabla 1) y su titulo. Si se considera necesario se puede añadir un comentario a la tabla tras el titulo.

B. **Gráficos:** en el gráfico de barras se evitará el empleo de distintos tonos de negro/grises. Preferentemente se utilizarán distintos tipos de tramas. Se indicará siempre el rango de desviación de cada barra (1). A su pie se explicarán las abreviaturas y a continuación se dispondrá el número (Gráfico 1) y su título. También se podrá incluir un comentario.

Lista de comprobación para los autores

- Original y una copia del trabajo, con resumen en inglés y a doble espacio.
- Un disco de soporte magnético de 3'5 HD.
- Página inicial.
- Resumen del trabajo, español e inglés.
- Cuerpo del trabajo.
- Referencias bibliográficas.
- Listado de leyendas de las ilustraciones numeradas.
- Tablas y gráficos incluyendo sus leyendas numeradas.
- Una copia de cada ilustración.
- Foto color del primer autor (opcional).

FOTOS PARA PUBLICAR EN LA REVISTA

Fotos para publicar en la revista deben reunir las siguientes características:

- Cámara Digital: Si están tomadas con una cámara digital, la resolución de 72 dpi es suficiente. Deben guardarse en formato Tiff, Eps o JPG (preferentemente de Photoshop), en el modo CMYK.
- Escaneadas: Si están escaneadas, deben tener una resolución de 300 dpi en formato Tiff, Eps o JPG (preferentemente de Photoshop), en el modo CMYK.
- Blanco y Negro: En el caso que las fotos sean en blanco y negro, deben tener también una resolución de 300 dpi, en formato Tiff, Eps o JPG (preferentemente de Photoshop), en el modo Grayscale.